УДК: 616-006.66

К.К. СМАГУЛОВА[1], *Е.А. УКОЛОВА*[1], *Н.А. ЧИЧУА*[1], *А.С. АЙНАКУЛОВА*[1], *А.Ж. КУРМАНКУЛОВА*[1]

[1]Казахский научно-исследовательский институт онкологии и радиологии, г. Алматы, Республика Казахстан

Клинический случай лечения метастатического люминального рака молочной железы ингибитором CDK4/6 в сочетании с гормонотерапией

Актуальность: *Рак молочной железы (РМЖ) в настоящее время самое распространенное онкологическое заболевание в мире. Достижения последнего десятилетия открыли новые способы лечения РМЖ, а также значительно улучшили прогноз выживаемости данной группы пациенток, тем не менее, метастатический РМЖ остается актуальной проблемой онкологии.*

В статье представлен клинический случай лечения люминального рака молочной железы с метатстатическим поражением контралатеральной молочной железы, печени, костей скелета ингибитором CDK4/6 в сочетании с гормонотерапией в условиях дневного стационара химиотерапии в КазНИИОиР.

Результаты: *Результаты клинического изучения ингибиторов циклин-зависимых киназ у пациентов с гормоноположительным и HER2 негативным метастатическим РМЖ в пре- и постменопаузе свидетельствуют об эффективности сочетания этой группы препаратов с гормонотерапией.*

Заключение: *представленный клинический случай демонстрирует, что пациентки применяющие ингибиторы CDK с гормональной терапией в первой линии живут более 1 года без признаков прогрессирования заболевания и с хорошим качеством жизни.*

Ключевые слова: *клинический случай, гормонотерапия рака молочной железы, ингибиторы CDK4/6, лечение люминального рака молочной железы, метастатический рак молочной железы.*

Введение: Рак молочной железы (РМЖ) в настоящее время является самым распространенным онкологическим заболеванием в мире. В 2018 году было зарегистрировано более 2 млн новых случаев РМЖ [1].

Достижения последнего десятилетия открыли новые способы лечения РМЖ, а также значительно улучшили прогноз выживаемости данной группы пациенток, тем не менее, метастатический РМЖ остается актуальной проблемой онкологии. Средняя продолжительность жизни больных при прогрессировании процесса составляет около 3 лет, а 5-летняя выживаемость – примерно 25% [1]. Лечение метастатического РМЖ подразумевает непрерывный контроль заболевания, и поэтому большое внимание уделяется качеству жизни пациенток, которое является приоритетным критерием любой терапии. Создание таргетных препаратов, позволяющих регулировать клеточный цикл в опухолевой клетке, помогло реализовать основные задачи лечения таких пациенток – увеличение показателя выживаемости и сохранение удовлетворительного качества жизни.

Благодаря успешным результатам экспериментального и клинического изучения ингибиторов циклин-зависимых киназ, арсенал противоопухолевой терапии РМЖ пополнился принципиально новым классом препаратов. Механизм действия пероральных ингибиторов обусловлен селективным подавлением активности «мотора» клеточного цикла. Препараты ингибируют сформированный комплекс циклин D – CDK4/6, что приводит к гипофосфорилированию белка pRB и уменьшению экспрессии генов, контролирующих клеточный цикл. Таким образом, снижается активность сигнального пути Rb-E2F-DP и фактора транскрипции E2F. Помимо этого, восстанавливается процесс контроля в «сверочной точке» G1/S, и клетки с нестабильным геномом подвергаются апоптозу. В экспериментах на клетках РМЖ ингибиторы CDK4/6 продемонстрировали наибольшую активность по отношению к опухолям люминального типа. Возможно, это связано с тем, что эстрогеновые рецепторы в дополнение к классическому эстроген-зависимому пути могут влиять на транскрипционные процессы путем активации гена циклина D [2, 3].

Примечательно что при люминальном A- и B-подтипе намного чаще наблюдаются мутации, приводящие к активации CDK. Амплификация циклина D1 встречалась в 29% и 58%, а CDK4 – в 14% и 25% опухолей люминального подтипа A и B соответственно. Кроме того стало понятно, что опухоли люминального A-подтипа характеризуются утратой гена CDKN2C, который кодирует белок – ингибитор CDK (p16INK4a) [3]. По данным доклинических исследований на 47 клеточных линиях РМЖ, геномная активность ERα сохраняется и обеспечивает CDK4/E2F-зависимую транскрипционную программу, даже в условиях эстрогенной депривации. Таким образом, чувствительность гормонрецептор-положительных клеточных линий РМЖ к ингибиторам циклин-зависимых киназ стала главным аргументом для изучения этой группы препаратов в сочетании с гормонотерапией [3, 4].

Успех в терапии при применении указанной комбинации оправдался уже на этапе клинических исследований. В ходе исследований MONALEESA (рибоциклиб), PALOMA (палбоциклиб) и MONARCH (абемациклиб) удалось получить увеличение выживаемости без прогрессирования практически в 2 раза у женщин с люминальным HER2 негативным метастатическим РМЖ в пре- и постменопаузальном периоде жизни. Подобные ошеломительные результаты при данном биологическом подтипе были получены впервые за долгое время. Согласно современным рекомендациям, ингибиторы циклин-зависимых киназ в комбинации с летрозолом или фулвестрантом признаны терапией выбора у женщин с гормонпозитивным и HER2 негативным метастатическим РМЖ [5]. Эффективность ингибиторов циклин-зависимых киназ в сочетании с гормональной терапией у женщин с висцеральными метастазами позволяет использовать вышеуказанную комбинацию в качестве альтернативы химиотерапии. Управлением по контролю за продуктами и лекарствами США (FDA) одобрено три низкомолекулярных ингибитора CDK4/6 – рибоциклиб, палбоциклиб и абемациклиб. В республиканские протоколы по лечению метастатического гормонпозитивного HER2 негативного РМЖ включено пока два ингибитора CDK4/6 – палбоциклиб и рибоциклиб.

Открытое рандомизированное исследование II фазы PALOMA-1/ RIO-18, в которое были включены 165 больных с гормонпозитивным и HER2 негативным метастатическим РМЖ в менопаузе, которые ранее не получали никаких видов лечения по поводу прогрессирования процесса, принесло впечатляющие результаты [5]. Добавление палбоциклиба к летрозолу в 1-й линии терапии позволило увеличить время до прогрессирования (ВБП) болезни в два раза: во всей популяции данного исследования медианы ВБП составили 20,2 и 10,2 мес для комбинации палбоциклиб + летрозол и одного летрозола соответственно (p = 0,0004). Больные были рандомизированы по длительности безрецидивного интервала и локализации метастазов. В первую группу были включены пациентки с данными только иммуногистохимического исследования (РЭ+HER2–), во второй группе, созданную для оценки влияния биомаркеров, – случаи с амплификацией циклина D1 и/или потерей p16 (INK4A или CDKN2A). В экспериментальной группе (n = 84) назначали палбоциклиб в стандартном режиме (по 125 мг 1 раз в день в течение 3 недель, затем 7 дней перерыв) и летрозол (по 2,5 мг в день ежедневно), в группе контроля (n = 81) – только летрозол. Важно отметить, что у всех пациенток данного исследования монотерапия летрозолом обеспечила сравнимую с предыдущими исследованиями медиану ВБП, а вот результаты комбинированного подхода оказались более впечатляющими. Подгрупповой анализ показал, что выигрыш от добавления палбоциклиба к летрозолу регистрировался во всех подгруппах пациенток, независимо от возраста (моложе или старше 65 лет), статуса по шкале ECOG – (0 или 1 балла), локализации метастазов (висцеральные или только в костях), предшествующей химиотерапии (да / нет) или ГТ (да / нет), а также от времени, от окончания адъювантного лечения до прогрессирования болезни [6]. Частота объективного ответа так же была выше в группе терапии с палбоциклибом по сравнению с одним летрозолом и для всей популяции составила 43% против 33% (p = 0,13), а для популяции с измеряемыми очагами – 55% против 39% (p = 0,047). При достижении полного или частичного объективного ответа его длительность в группе с палбоциклибом была в 2 раза выше, чем при использовании летрозола в монорежиме (медиана ДОО – 20,3 мес против 11,1 мес). Заключительные результаты по общей выживаемости были представлены на конгрессе ASCO в 2017 году, где была отмечена тенденция к увеличению продолжительности жизни в группе комбинированной терапии с абсолютной прибавкой в медиане общей выживаемости (4,2 мес) а так же то, что различия не достигли статистической значимости (медианы ОВ – 37,5 мес против 34,5 мес, ОР = 0,813; p = 0,42). Вероятно, подобные результаты связаны с различиями в последующем лечении: после выхода из исследования в группе летрозола, по сравнению с группой палбоциклиба, большее число пациенток получали любую системную терапию (86,4 % против 78,6 %), а также 3 и более линии лечения (37 % против 18 %). Примечательно, что палбоциклиб значимо увеличивал время от рандомизации до начала последующей химиотерапии (медианы 26,7 мес против 17,7 мес, ОР = 0,662; 95 % ДИ 0,445–0,989), а максимальная длительность приема палбоциклиба в исследовании составляет в настоящее время 76+ мес [6,7]. Стоить отметить, что подобное продолжительное лечение не сопровождалось кумулятивной токсичностью: большинство нежелательных явлений регистрировалось в течение 1-го года, в дальнейшем новых нежелательных явлений зарегистрировано не было.

В регистрационном исследовании III фазы MONALEESA-2 также было продемонстрировано практически двукратное увеличение медианы выживаемости без прогрессирования при сочетании рибоциклиба с летрозолом (25,3 мес.) по сравнению с монотерапией летрозолом (16 мес.) [7]. Период наблюдения в этом исследовании составил более 2 лет (26,4 мес.).

В 2018 г. FDA одобрило применение рибоциклиба в первой линии терапии у пациенток в пре-/перименопаузе с метастатическим гормонпозитивным HER2 негативным РМЖ на основании исследования MONALEESA-7. Новый препарат изучался в сочетании с ингибиторами ароматазы или тамоксифеном. Всем пациенткам в данном исследовании проводилась овариальная супрессия.

Важным результат исследования MONALEESA-3 явилось то, что рибоциклиб можно эффективно сочетать не только с ингибиторами ароматазы, но и с фулвестрантом. Медиана наблюдения в данной группе составила 20,4 мес. В исследовании проводилась оценка комбинированной терапии в первой и второй линии. При назначении комбинированной терапии в первой линии медиана выживаемости без прогрессирования не была достигнута на момент окончания исследования. В то время как в группе монотерапии фулвестрантом составила 18,3 мес. Во второй линии комбинированная терапия оказалась почти в 1,5 раза лучше по

сравнению с монотерапией фулвестрантом (ВБП 14,6 и 9,1 мес. соответственно).

Во всех исследованиях MONALEESA был проведен подгрупповой анализ. Более половины пациенток в каждом исследовании имели установленное метастатическое поражение висцеральных органов, в основном легких и печени, а в исследование MONALEESA-3 были включены также пациентки с метастатическим поражением головного мозга. Во всех трех исследованиях подгрупповой анализ показал, что при добавлении ингибиторов CDK 4/6 к гормонотерапии выигрывают все пациенты, независимо от типа метастазов.

Подобные впечатляющие результаты клинических исследований позволяют нам говорить о важном достижении – удлинении периода времени до назначения химиотерапии, которое стало возможным за счет достижения стойких и длительных ремиссий [8]. Другим важным аргументом в пользу более активного использования новых препаратов в клинической практике является их доказанная безопасность. Пероральный прием этих препаратов в ежедневном режиме хорошо переносится большинством пациентов. Несмотря на схожий спектр токсичности, ингибиторы циклин-зависимых киназ отличаются по выраженности и некоторым видам нежелательных явлений. Исследования показали, что незначительные различия могут быть связаны с разной избирательностью воздействия на ферменты CDK4 и CDK6 [9]. Например, палбоциклиб и рибоциклиб в большей степени ингибируют фермент CDK6, что чаще приводит к лейкопении и нейтропении по сравнению с абемациклибом [10].

Результаты клинического изучения ингибиторов циклин-зависимых киназ у пациентов с гормон-рецепторположительным и HER2 негативным метастатическим РМЖ в пре- и постменопаузе свидетельствуют об эффективности сочетания этой группы препаратов с гормонотерапией. Вышеописанные исследования продемонстрировали, что половина женщин в группе применения ингибиторов CDK с гормонально терапией в первой линии живет более 2 лет без признаков прогрессирования заболевания и с хорошим качеством жизни. Однако следует помнить, что любое эффективное лечение может быть длительным при условии снижения риска развития нежелательных явлений. И хотя побочные эффекты не являются значимой проблемой для нового класса препаратов, эксперты рекомендуют тщательное наблюдение за пациентами в период лечения. Такой подход является залогом успешного лечения, минимизации побочных эффектов и достижения доказанной эффективности любого инновационного метода лечения.

Информация о пациенте:

Пациентка Ж., 1981г.р., с марта 2014 года состоит на диспансерном учете с диагнозом С-r левой молочной железы St II6 (T2N1M0).

Клинические данные: пациентка обратилась за консультацией за жалобами на наличие образования в левой молочной железе, которое обнаружила самостоятельно. Объективно, общее состояние удовлетворительное. Сознание ясное, адекватность сохранена. Данных за легочную, сердечную и гастроинтестинальную патологию выявлено не было. Потерю веса в динамике не отмечала. При пальпации левой молочной железы отмечается наличие плотного образования размером 2,0х2,0см. При пальпации безболезненное, спаянное с окружающими тканями, кожа над узлом не изменена, из соска выделений не было.

Диагностика:

По данным УЗИ молочных желез от 26 мая 2014г: Канцер левой молочной железы с метастазами в подмышечные л/узлы слева, цитологическое заключение №2477-80 от 26.05.2014г – материал из образования левой молочной железы – карцинома, из подмышечных лимфоузлов – метастазы карциномы.

По данным маммографии от 12 июня 2014 года: рак левой молочной железы, нижне-наружного квадранта с наличием уплотнения за соском молочной железы. Гиперплазия молочных желез с обеих сторон, а также кистозная гиперплазия нижне-наружного квадранта левой груди.

При проведении трепан-биопсии из образования левой молочной железы установлена инфильтрирующая карцинома.

Временная шкала: данные для этого эпизода медицинской помощи, представленные в виде временной шкалы (рисунок или таблица).

Лечение:

Пациентка обратилась за продолжением лечения в онкологический центр города Урумчи (Китай), где 16 июня 2014 года была произведена операция: радикальная резекция левой молочной железы с региональной лимфодиссекцией. Послеоперационное гистологическое заключение представлено протоковой карциномой левой молочной железы, опухоль вторгалась в клетки соска, имелось метастатическое поражение лимфатических узлов.

По данным иммунногистохимического исследования рецепторы эстрогена - 90 баллов (положительно), рецепторы прогестерона – 80 баллов (положительно), Her2/neu - 2+ (при проведении FISH результат отрицательный), Ki 67 - 20% ВПА. P53 (очаг+), СК 5/6 (-), P63(-).

В послеоперационном периоде пациентке проведен курс дистанционной лучевой терапии на область послеоперационного рубца и зоны регионарного метастазирования, а так же с июля по октябрь 2014 года проведено 4 курса адъювантной полихимиотерапии (ПХТ) эпирубицином в сочетании с доцетакселом.

Далее пациентка продолжила прием гормональной терапии: золадекс+тамоксифен, и находилась под наблюдением в течение двух лет.

С сентября 2016 года пациентку стали беспокоить боли в правой ноге, в проекции копчика, больше слева. Произведена сцинтиграфия скелета (от 13.09.2016г)., где данных за наличие очагов патологического костеообразования выявлено не было.

Однако спустя два месяца при проведении ПЭТ/КТ исследования от 21.11.2016 получена следующая картина:

1) По ПЭТ/КТ данным, рецидива в постоперационной области и регионарного мтс – поражения с высокой метаболической активностью не выявлено;

2) ПЭТ/КТ: признаки отдаленного вторичного бластного (мтс) поражения крыла левой подвздошной кости.

При проведении трепан-биопсии из образования крыла подвздошной кости слева получено гистологическое заключение: в мазках – элементы крови, обрывки капилляров, голые ядра с дистрофией.

По данным МРТ поясничного отдела позвоночника с захватом костей таза от 14.12.2016г: МР-картина протрузии межпозвонкового диска L5-S1. Ограниченное очаговое поражение крыла подвздошной кости слева. Состояние после трепан-биопсии крыла подвздошной кости слева (07.12.2016г).

Согласно результатам проведенных исследований, было установлено прогрессирование процесса и в декабре 2016 года был проведен курс ПХТ по схеме: доксорубицин + циклофосфамид. После проведении курса химиотерапии у пациентки развилась поливалентная аллергия, вследствие чего дальнейшее специализированное лечение было отменено. Пациентка проходила лечение у аллерголога в течение 2 месяцев. В феврале 2017 года было произведено ПЭТ/КТ исследование (г. Урумчи, Китай) по данным которого прогрессирование процесса не установлено. Пациентка продолжила гормонотерапию, однако отмечает нерегулярный прием препарата.

С января 2018 года стала отмечать нарастающую общую слабость, быструю утомляемость, боли в нижних конечностях.

В марте 2018 года пациентка проходит ПЭТ КТ обследование, где установлено метастатическое поражение контралатеральной молочной железы, печени, костей скелета.

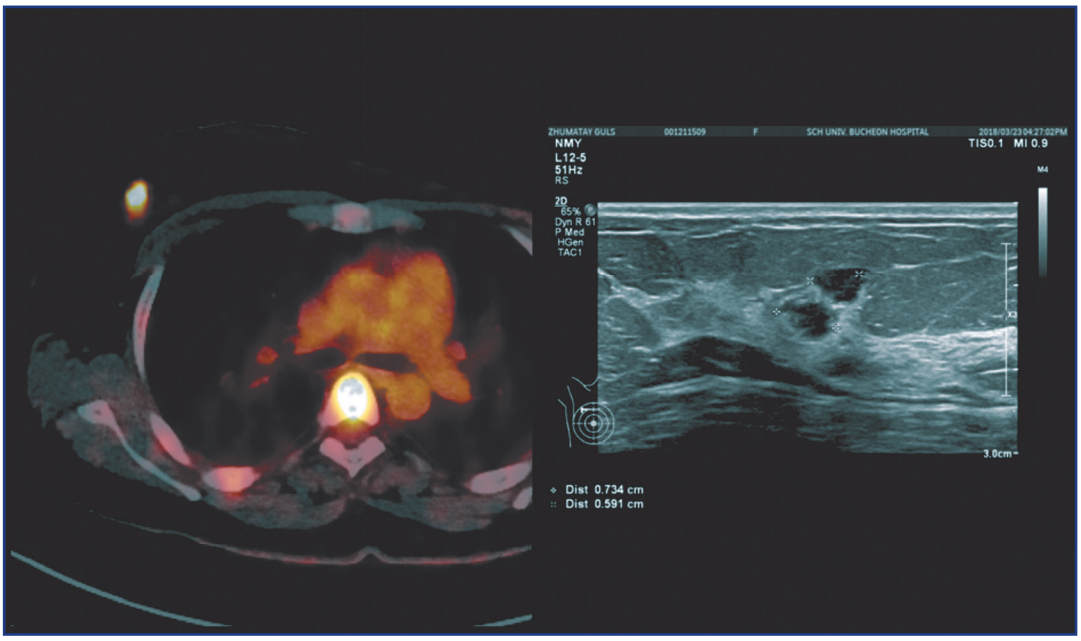

Рисунок 1 – ПЭТ КТ. Определяется очаг патологического накопления РФП (радиофармпрепарата) в правой молочной железе; на УЗИ – на 11 часах гипоэхогенное образование неправильной формы, с неровными контурами

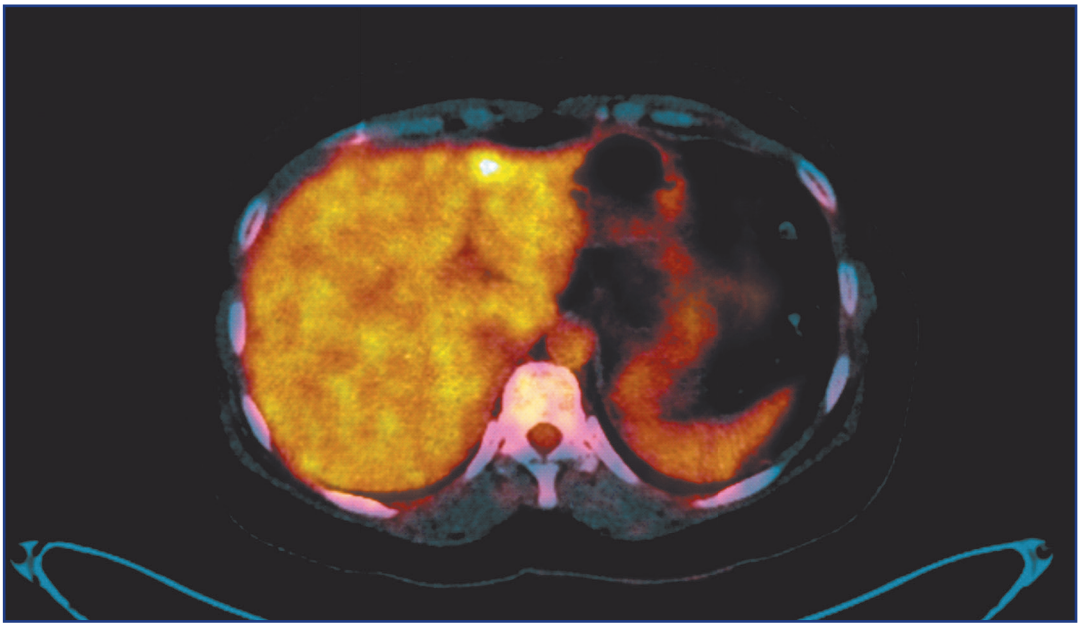

Рисунок 2 – ПЭТ КТ. В паренхиме S1 сегмента печени – метастатический очаг

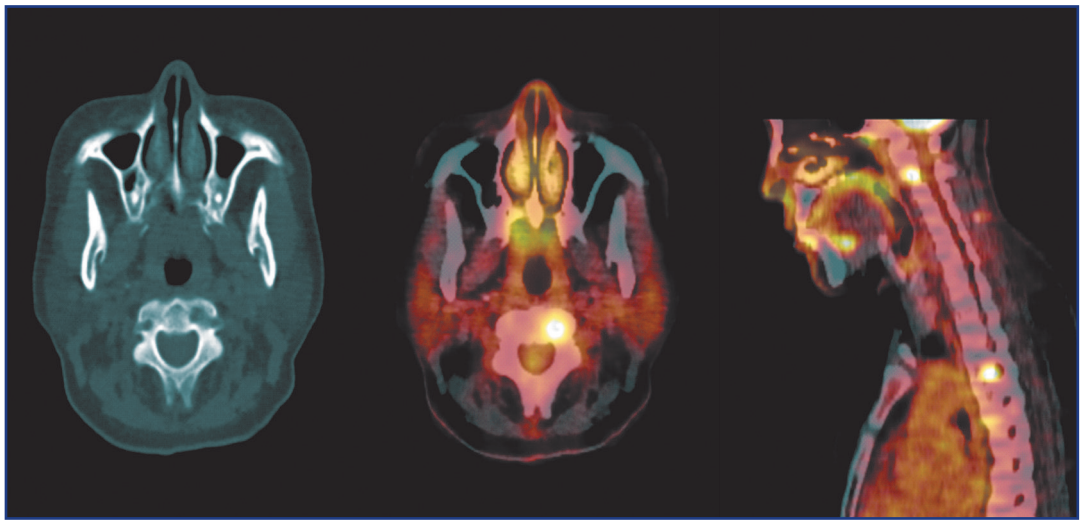

Рисунок 3 – ПЭТ КТ. Мтс-поражение боковой массы С2 позвонка слева

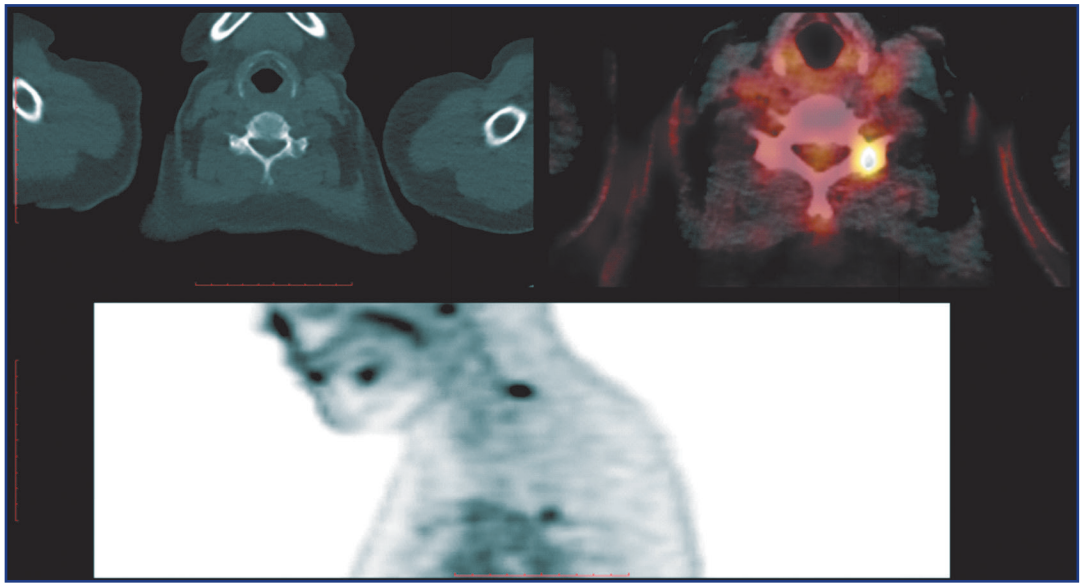

Рисунок 4 – ПЭТ КТ. Мтс в дужку С6 позвонка слева

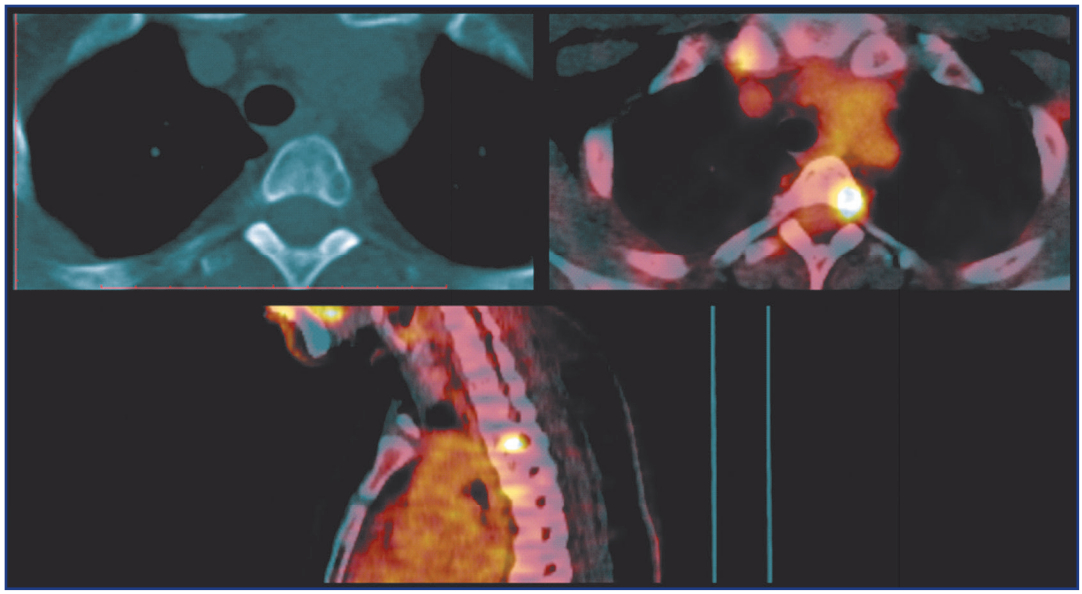

Рисунок 5 – ПЭТ КТ. Мтс в корень дужки Th4 слева

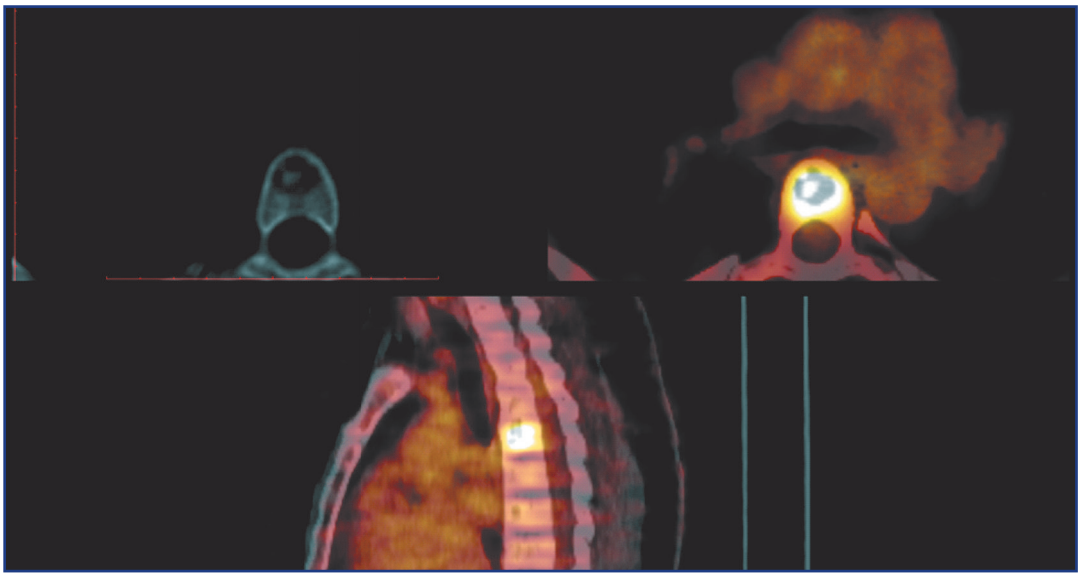

Рисунок 6 – ПЭТ КТ. Мтс в тело Th5 позвонка

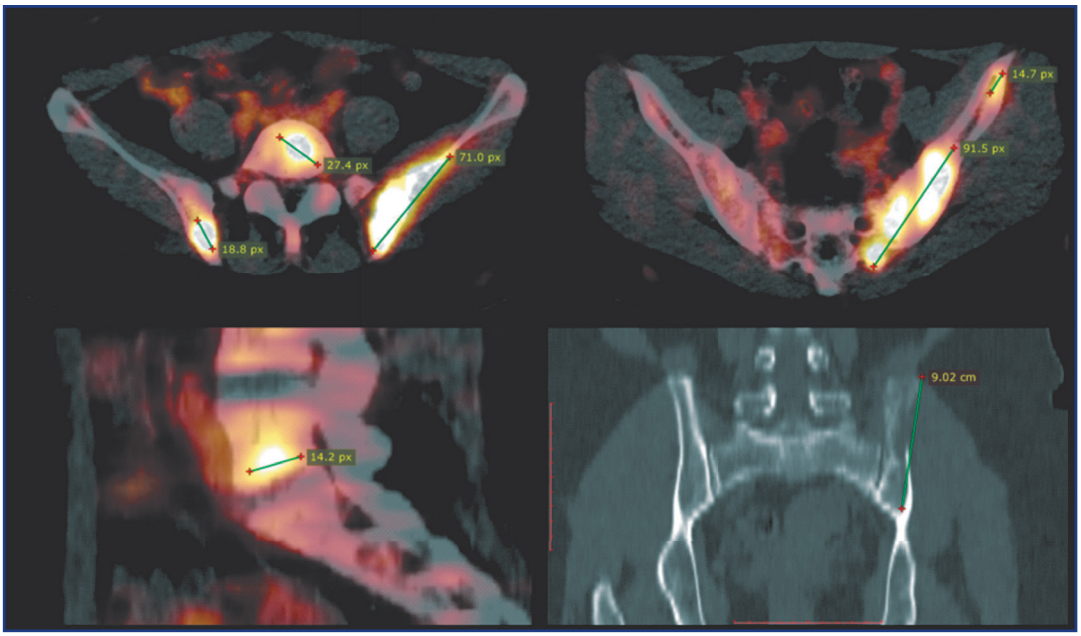

Рисунок 7 – ПЭТ КТ. Мтс-поражение L5 позвонка, тазовых костей

Учитывая фенотип опухоли, пациентке был рекомендован прием ингибиторов CDK 4/6 (палбоциклиб 125мг ежедневно внутрь в течение 3 недель, далее перерыв 7 дней) в сочетании с ингибиторами ароматазы (летразол 2,5мг ежедневно). Комбинированную терапию пациентка начала с мая 2018 года. Предварительно была проведена лучевая терапия на область Th5-позвонка - 300cGy, левой подвздошной кости - 300cGy. Во время приема препаратов были зарегистрированы следующие нежелательные явления: лейкопения, стоматит, общая слабость. Однако все перечисленные побочные эффекты не превышали средней степени токсичности, были купированы при назначении корригирующей терапии и не приводили к редукции дозы палбоциклиба. При контрольном обследовании через три месяца, выявлено:

Учитывая положительную динамику процесса, было рекомендовано продолжить прием комбинированной терапии: палбоциклиб в сочетании с летрозолом, а так же рекомендовано произвести двухстороннюю овариоэктомию для достижения стойкой менопаузы.

При проведении контрольных обследований через 6 месяцев от начала терапии отмечается регрессия процесса более чем 50% в молочной железе, печени, а также стабилизация процесса по метастатическому поражению костей.

С учетом положительной динамики по данным контрольных обследований, пациентка продолжила прием таргетной терапии в сочетании с гормонотерапией. Согласно заключению обследований от июня 2019 года, спустя год от начала терапии отмечается полная регрессия метастатического очага в правой молочной железе и печени, а так же стабилизация процесса и склерозирование литических очагов деструкции в костях скелета.

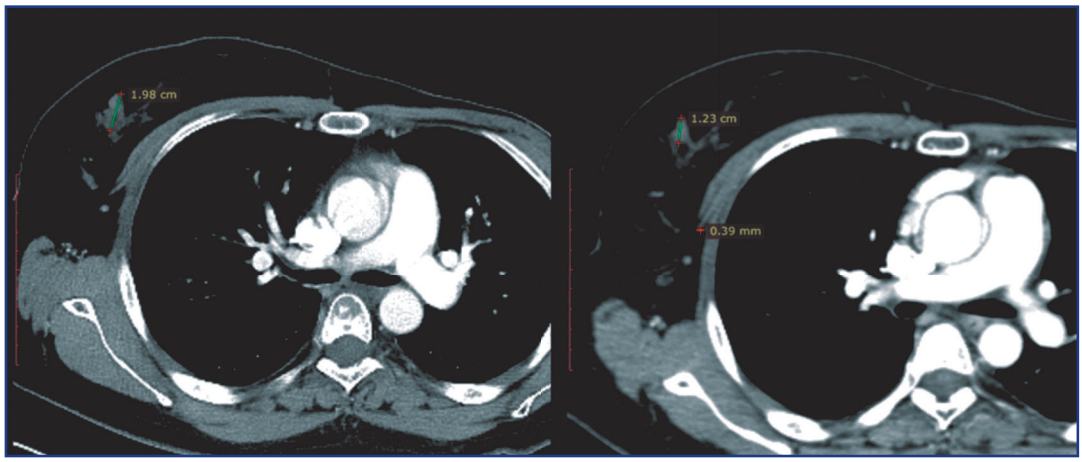

Рисунок 8 – КТ ОГК с болюсным контрастированием от июля 2018 года в сравнении с данными от марта 2018 года. Определяется очаг патологического накопления РФП (радиофармпрепарата) в правой молочной железе, частичная регрессия процесса (38%)

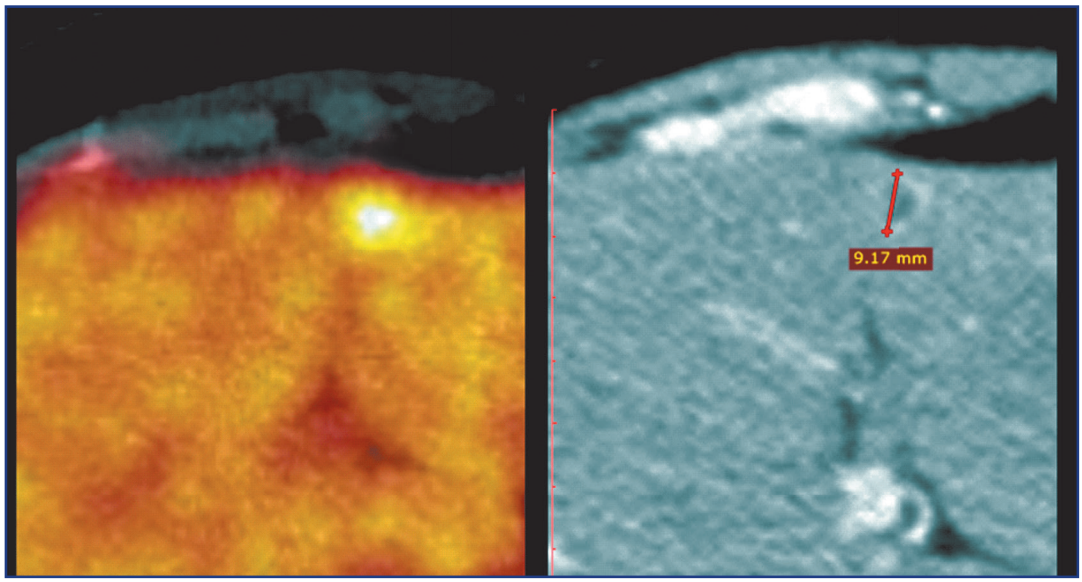

Рисунок 9 – КТ ОБП с болюсным контрастированием от июля 2018 года в сравнении с ПЭТ КТ от марта 2018г. В паренхиме S1 сегмента печени – метастатический очаг, частичная регрессия процесса (40%)

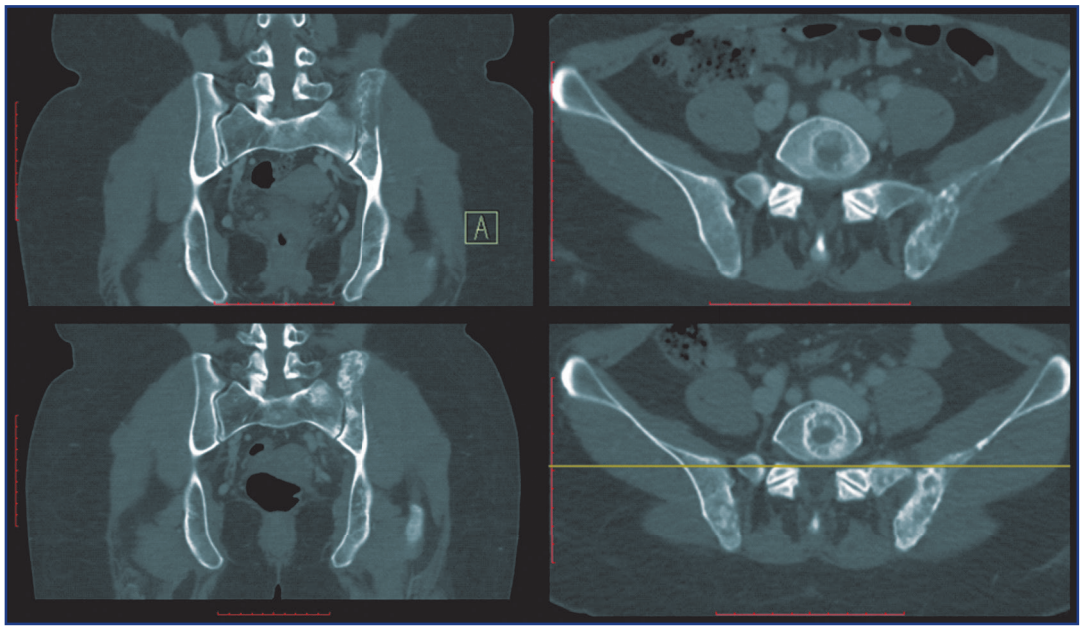

Рисунок 10 – КТ костей скелета от июля 2018г в сравнении с мартом 2018г. Отмечается стабилизация процесса с положительной динамикой в виде появления очагов остеосклероза

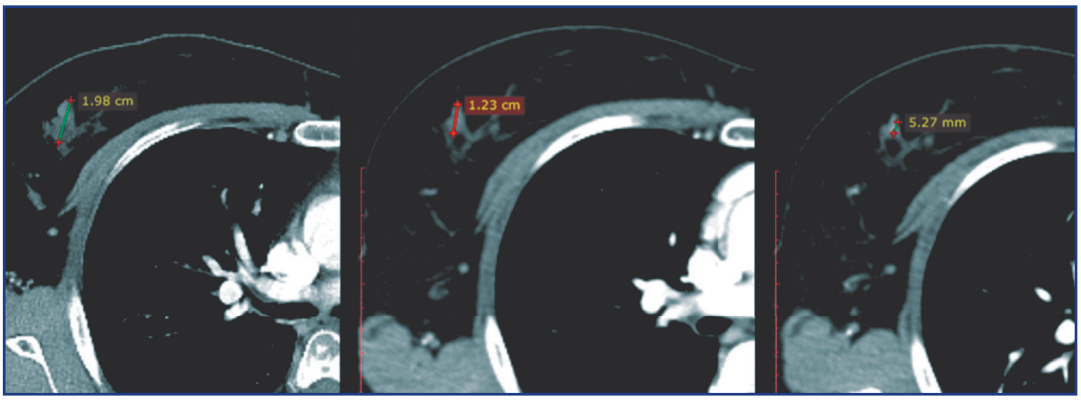

Рисунок 11 – КТ ОГК с болюсным контрастированием от октября 2018 года в сравнении с данными от июля и марта 2018 года. Остаточное образование в правой молочной железе – диаметром 5мм

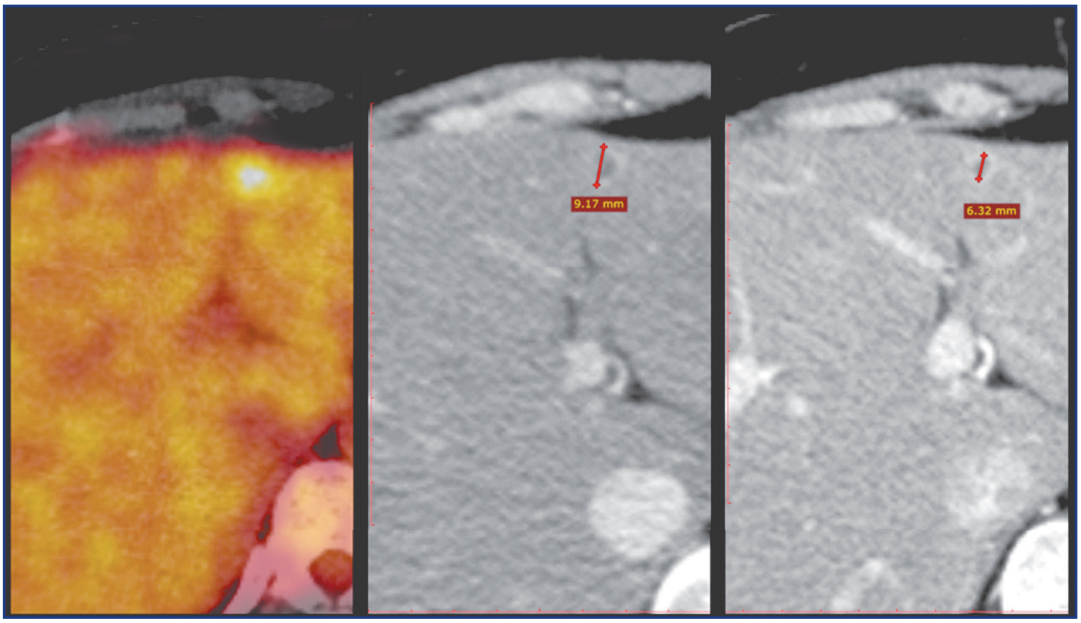

Рисунок 12 – КТ ОБП с болюсным контрастированием от октября 2018 года в сравнении с данными от июля 2018 года и ПЭТ КТ от марта 2018г. Остаточное образование в печени – 0,6 см

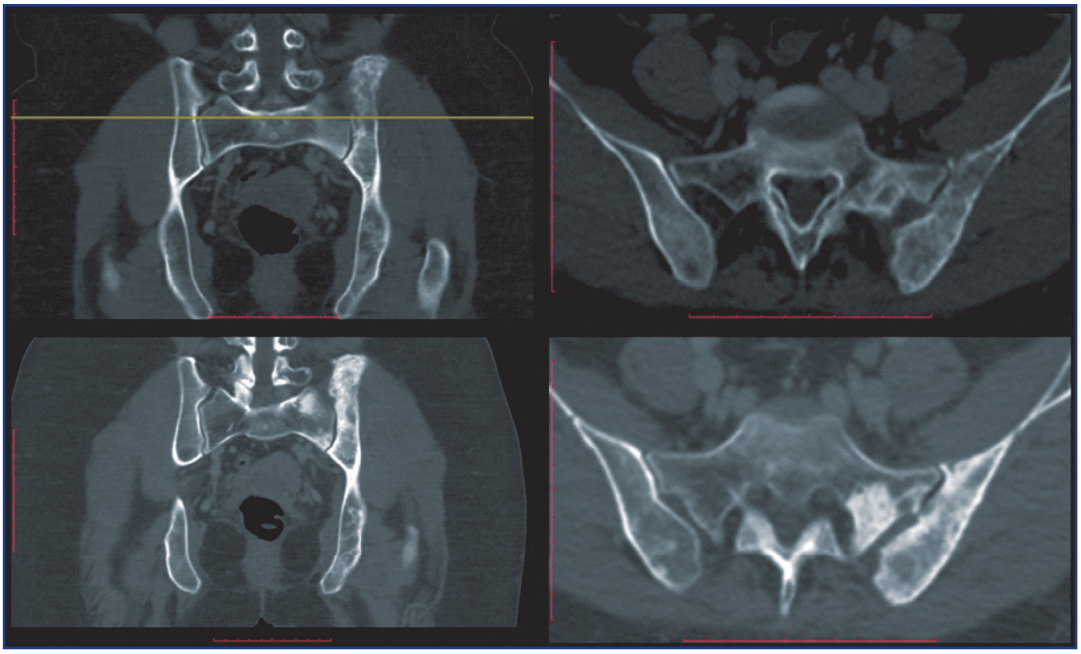

Рисунок 13 – КТ костей скелета от октября 2018г в сравнении с июлем 2018г. Стабилизация процесса с положительной динамикой в виде дальнейшего склерозирования литических очагов деструкции

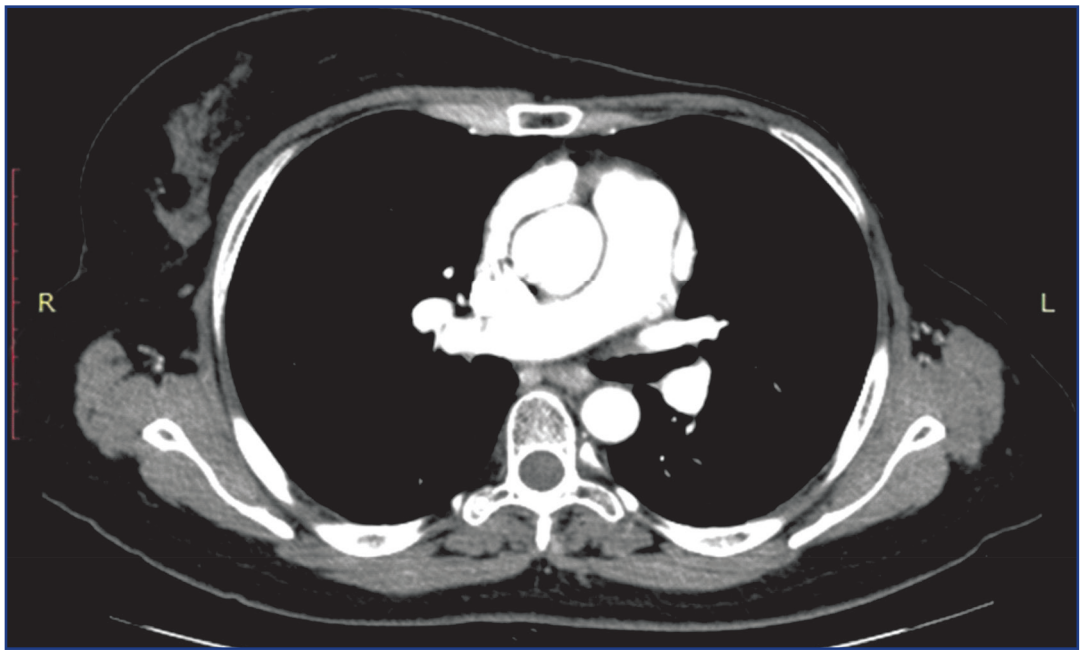

Рисунок 14 – КТ ОГК с болюсным контрастированием от июня 2019 года. Полная регрессия метастатического очага правой молочной железы

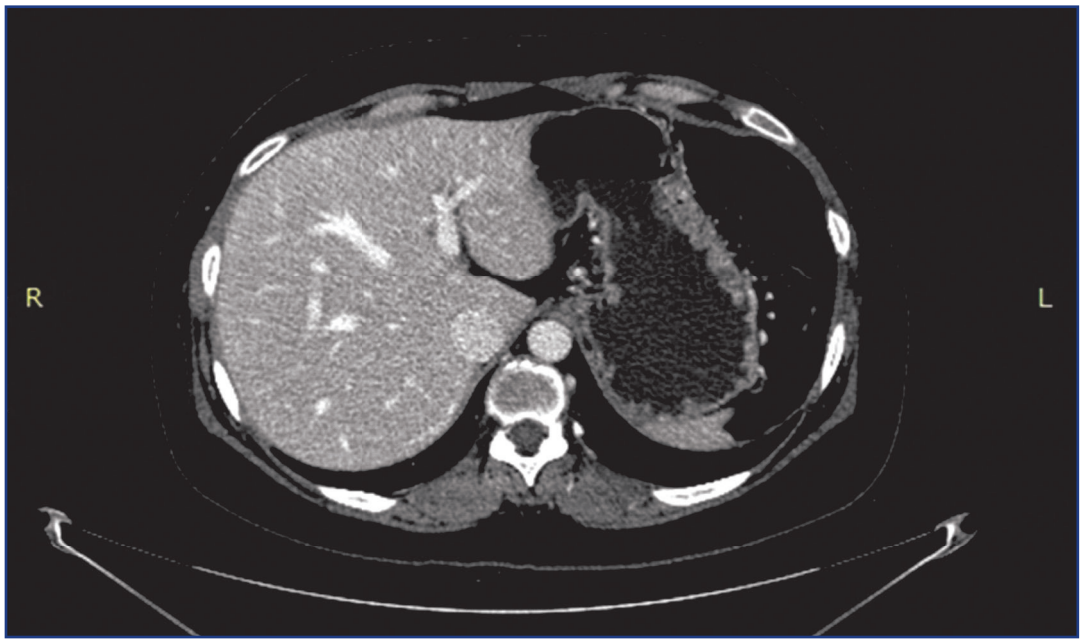

Рисунок 15 – КТ ОБП с болюсным контрастированием от июня 2019 года. Полная регрессия метастаза в печени

Результаты: На сегодняшний день пациентка продолжает комбинированную терапию ингибитором CDK 4/6 – палбоциклиб в сочетании с ингибитором ароматазы – летрозол. Представленный клинический случай демонстрируют длительный период объективного ответа на проводимую таргетную терапию у больной с метастатическим поражением костей скелета, печени и контралатеральной молочной железы. Комбинированое применение ингибитора циклин-зависмых киназ - палбоциклиба в сочетании с ингибитором ароматазы – летрозолом, привело к выраженному эффекту с постепенным полным регрессом метастатического очага в печени и правой молочной железе. Поддерживающая терапия палбоциклибом обеспечивает длительный безрецидивный период при минимальных побочных эффектах с высоким качеством жизни пациентки. Удобство приема данной терапии делают ее опцией выбора для пациенток с прогрессирующим гормоночувствительным раком молочной железы.

Обсуждение: Сегодня метастатический РМЖ продолжает оставаться неизлечимым заболеванием и рассматривается как хронический процесс, который требует достаточно длительного лечения с периодической сменой одного вида терапии на другой. Таким образом лекарственное лечение метастатического РМЖ является основной опцией при выборе тактики лечения врачом. Однако доступная на сегодняшний день химиотерапия зачастую приводит к развитию резистентности опухолевых клеток к цитостатическим препаратам и к снижению функциональных резервов печени, сердеч-

но-сосудистой системы, костномозгового кроветворения. Представленный же клинический случай, а так же данные рандомизированных клинических исследований демонстрируют возможность применения таргетной терапии, с целью преодоления гормональной резистентности, у пациенток с люминальным типом рака молочной железы при прогрессировании процесса. В описанном клиническом случае представлена возможность увеличения длительности ремиссии, выживаемости и улучшения качества жизни пациенток посредством комбинации методов противоопухолевого лечения. Главной целью современных исследований остается стремление к персонификации терапии, в основах которой лежит более глубокое понимание молекулярно-биологических механизмов канцерогенеза и применение новейших достижений науки.

Список использованных источников:

1. International Agency for Research on Cancer, https://gco.iarc.fr/databases.php.; 25/09/19.

2. Bray F., Ferlay J., Soerjomataram I., Siegel R.L., Torre L.A., Jemal A. Global cancer statistics 2018: GLOBOCAN estimates of incidence and mortality worldwide for 36 cancers in 185 countries // CA Cancer J Clin. – 2018. – Vol. 68(6). – P. 394-424;

3. Кононенко И.Б., Снеговой А.В., Сельчук В.Ю. Ингибиторы циклин-зависимых киназ: эффективность и безопасность // Медицинский Совет. – 2019. – №10. – С. 42-55;

4. Cardoso F., Spence D., Mertz S. et al. Global analysis of advanced/meta- static breast cancer: decade report (2005–2015) // Breast. – 2018. – Vol. 39. – P. 131–138;

5. SEER Cancer Statistics Review, 1975– 2013 // seer.cancer.gov/csr/1975_2013. April 2016;

6. Are the cells in the G0 phase of mitosis really suspended? Erin Cram, Grad student, Molecular and Cellular Biology, University of CA, Berkeley. 1999. MadScience Network;

7. Pan H., Gray R.G., Davies C. et al. Predictors of recurrence during years 5–14 in 46,138 women with ER+ breast cancer allocated 5 years only of endocrine therapy (ET). ASCO 2016 // J Clin Oncol. – 2016. – Vol. 34(suppl). – Abstr. 505;

8. Saad E., Katz A., Machado K., Buyse M. Post-Progression Survival (PPS) and Overall Survival (OS) According to Treatment Type in Contemporary Phase III Trials in Advanced Breast Cancer (ABC) // SABCS 2009. – Abstr 5116;

9. Dawood S., Broglio K., Gonzalez-Angulo AM. et al. Trends in survival over the past two decades among white and black patients with newly diagnosed stage IV breast cancer // J Clin Oncol. – 2008. – Vol. 26. – P. 4891–4898;

10. DeVita V., Lawrence T., Rosenberg S. et al. DeVita, Hellman, and Rosenberg's Cancer: Principles and Practice of oncology. 8th ed. – Philadelphia: J.B. Lippincott, 2008. – P.1634.

ТҰЖЫРЫМ

Қ.Қ. Смагулова[1], Е.А. Уколова[1], Н.А. Чичуа[1], А.С. Айнакулова[1], Ә.Ж. Құрманқулова[1]

[1]Қазақ онкология және радиология ғылыми-зерттеу институты, Алматы қ., Қазақстан Республикасы

Сүт безінің метастазды қатерлі ісігін CDK4/6 ингибиторымен гормондық терапиямен біріктірілген емдеудің клиникалық жағдайы

Өзектілігі: *Сүт безінің қатерлі ісігі (СҚІ) қазіргі кезде әлемде ең көп кездесетін қатерлі ісік болып табылады. Соңғы онжылдықтың жетістіктері сүт безінің қатерлі ісігін емдеудің жаңа әдістерін ашты, сонымен қатар емделушілердің осы тобының өмір сүру болжамын едәуір жақсартады, дегенмен, метастатикалық сүт безінің қатерлі ісігі онкологиялық проблеманың өзекті мәселесі болып қала береді.*

Мақалада ҚазОҒЗИ-ң күндізгі химиотерапия бөлімшесінде гормондық терапиямен үйлесетін CDK4 / 6 ингибиторы бар кеуде қуысының, бауырдың және қаңқа сүйектерінің метастатикалық зақымдануы бар сүт бездерінің қатерлі ісігін емдеудің клиникалық жағдайы келтірілген.

Нәтижелері: *Гормондық рецепторлары оң және HER2 теріс метастатикалық обыры бар емделушілерде циклге тәуелді киназа тежегіштерін клиникалық зерттеудің нәтижелері, емделуге дейінгі және кейінгі пост-менопаузалы әйелдерде осы препарат тобын гормондық терапиямен біріктірудің тиімділігін көрсетеді.*

Қорытынды: *Ұсынылған клиникалық жағдай бірінші жолдағы гормоналды терапиямен CDK тежегіштерін қолданатын науқастар аурудың өршу белгілері жоқ және өмірдің жақсы сапасымен 1 жылдан астам өмір сүретіндігін көрсетеді.*

Түйінді сөздер: *клиникалық жағдай, Сүт безі рагының гормоналдық терапиясы, CDK4/6 ингибиторлары, люминалды сүт безі обырының емі, метастазды сүт безі рагы.*

ABSTRACT

K. Smagulova[1], Y. Ukolova[1], N. Chichua[1], A.S. Ainakulova[1], A. Kurmankulova[1]

[1]Kazakh Institute of Oncology and Radiology, Almaty, Republic of Kazakhstan

A clinical case of treatment of metastatic luminal breast cancer with a CDK4/6 inhibitor in combination with hormone therapy

Background: *Breast cancer (BC) is currently the most common cancer in the world. The new methods opened up in the last decade have improved BC treatment and the survival prognosis for this group of patients. Nevertheless, metastatic BC remains an urgent problem of oncology.*

The article presents a clinical case of treatment of luminal BC with metastatic damage to the contralateral breast, liver, and skeleton bones with a CDK4 / 6 inhibitor in combination with hormone therapy in the outpatient of chemotherapy at Kazakh Institute of Oncology and Radiology.

Results: *The clinical studies show the effectiveness of using of cyclin-dependent kinase inhibitors in combination with hormone therapy in pre- and postmenopausal women with hormone-receptor-positive and HER2 negative metastatic BC.*

Conclusion: *the presented clinical case demonstrates more than 1-year survival without disease progression and good quality of life in a patient receiving CDK inhibitors with hormonal therapy as the first line of therapy.*

Keywords: *clinical case, hormone therapy for breast cancer, CDK4/6 inhibitors, treatment of luminal breast cancer, metastatic breast cancer.*