УДК: 616.381-006.6-089

Ф.Г. УЛМАСОВ[1], М.Д. ДЖУРАЕВ[1], А.А. ЮСУПБЕКОВ[1], Д.М. ЭГАМБЕРДИЕВ[1]

[1]Республиканский онкологический научный центр Министерства здравоохранения РУз, Ташкент, Республика Узбекистан

Хирургическое лечение местнораспространенных опухолей забрюшинного пространства

В статье обсуждаются непосредственные и отдаленные результаты хирургического лечения 208 больных с неорганными опухолями забрюшинного пространства, которым произведены хирургические вмешательства. Опухоли злокачественной природы составили 152 (73,1%) случая, доброкачественные – 56 (26,9%) случаев. Подавляющее большинство пациентов – 188 (90,4%) – находились в возрасте до 60 лет. Этот факт – развитие НЗО главным образом у пациентов трудоспособного возраста – придает данной проблеме особую социально-экономическую значимость. Радикальные операции произведены 64,8% больных, паллиативные – 26,7% больных и циторедуктивные – 8,3% больных. В 52,8% случаев, операция носила комбинированный характер. Общие интра- и послеоперационные осложнения составили 16,4%, а послеоперационная летальность – 2,4%. 5-летняя выживаемость больных с доброкачественными опухолями достигла 83,3%, а со злокачественными – 12,6%. Этот же показатель после радикальной операции составил 41,3%, а после нерадикальной – 9,6%. Рецидивы в течение 5 лет после операции по поводу злокачественной опухоли возникли у 73,7% пациентов, а после доброкачественной опухоли – 26,3% пациентов. Хирургическая бригада, выполняющая подобную операцию, должна в равной мере владеть навыками работы на всех органах брюшной полости и забрюшинного пространства, а также на сосудах.

Ключевые слова: *неорганные забрюшинные опухоли, местнораспространенные опухоли забрюшинного пространства, комбинированный характер операции, выживаемость, осложнения.*

Введение. Неорганные забрюшинные опухоли (НЗО) – новообразования, не имеющие органной принадлежности и развивающиеся из мягких тканей забрюшинного пространства. НЗО относят к саркомам мягких тканей. Среди сарком мягких тканей, на долю забрюшинных опухолей приходится 10-15% [1]. Удельный вес НЗО среди онкологических патологий составляет 0,2-0,4%. НЗО представляет собой гетерогенную группу опухолей, которые классифицируют в зависимости от микроскопических признаков, степени дифференцировки тканей и биологического потенциала. В целом, гистогенетически забрюшинные опухоли можно разделить на 3 основные группы: 1 – опухоли мезодермального происхождения, 2 – опухоли неврогенного происхождения, 3 – опухоли из эмбриональных остатков (кисты и тератомы). Диагностика и лечение НЗО представляет чрезвычайно сложную задачу. НЗО мезенхимального происхождения отличаются быстрым и агрессивным ростом. Если учесть, что НЗО более чем в 30% случаев могут метастазировать в другие органы, то зачастую они выявляются в запущенной стадии. Существующие методы диагностики: обзорное и контрастное рентген-исследование органов брюшной полости, МРТ, КТ, УЗИ и другие исследования, которые проводятся в рамках стандарта, хотя и могут в целом охарактеризовать первичную опухоль забрюшинного пространства, но в более чем 60% случаев дают ложноположительную информацию о степени прорастания опухоли в соседние органы и структуры, особенно в магистральные сосуды [1].

В более чем 40% случаев, объем и тактика хирургического вмешательства меняются после интраоперационной ревизии. Следовательно, требуется совершенствование методов диагностики и хирургического лечения неорганных опухолей забрюшинного пространства. Целью настоящего исследования являлось улучшение результатов хирургического лечения местнораспространенных опухолей забрюшинного пространства.

Материалы и методы. С 2006 по 2016 годы в отделении абдоминальной хирургии РОНЦ по поводу неорганной саркомы забрюшинного пространства находилось 309 больных. Из них, 208 (67,3%) больным произведены хирургические вмешательства по поводу доброкачественных опухолей 46 (22,2%), злокачественных162 (77,9%). Мужчин - 115 (61%), женщин- 93 (39%). Возраст больных колебался от 16 до 77 лет.

Подавляющее большинство пациентов находились в возрасте до 60 лет – 188 (90,4%). Согласно классификации, у 172 (82,7) больных выявлены мезенхимальные, у 28 (13,5%) – нейрогенные и у 8 (3,8%) – эмбриональные опухоли.

С целью уточнения диагноза НЗО и степени распространенности, помимо традиционных исследований, начиная с 2008 года, в нашей практике широко использовались МСКТ с контрастированием нижней полой вены и аорты с висцеральными ветвями, а также диагностическая лапароскопия с целью уточнения истинной вовлеченности опухоли в соседние структуры и, в целом, для определения резектабельности процесса и объема вмешательства, за исключением гигантской опухоли, не позволяющей проводить лапароскопическое исследование.

При изучении местной распространенности установлено, что у 58 (27,8%) больных НЗО занимали одну анатомическую зону, у 117 (56,2%) – две и у 33 (15,8%)

– три и более. Размер новообразований в наибольшем измерении в среднем составил 20,2 см.

Основным методом лечения первичных неорганных опухолей забрюшинного пространства является хирургический.

В наших наблюдениях, оперативным вмешательствам подвергались 254 больных, из них 208 (81,9%) произведено удаление опухоли, у 46 (18,1%) больных операции закончились эксплоративной лапаротомией. Опухоли злокачественной природы составили 162 (77,8%), доброкачественные – 66 (22,7%). Из них, радикальное хирургическое вмешательство произведено 64,8% больным, паллиативное – 26,7%, и циторидуктивное – 8,3% больным. В 52,8% случаев операция носила комбинированный характер.

Наиболее ответственным моментом операции является выделение опухоли и так называемая «пробная мобилизация опухоли», в ходе чего осторожно осуществляется ориентировочная ревизия, устанавливается связь опухоли с окружающими органами и жизненно важными структурами, накладываются провизорные лигатуры на крупные сосуды и в принципе решается вопрос об объеме и характере хирургического вмешательства (8). При этом грубое вывихивание в рану даже подвижной опухоли недопустимо. Известный американский хирург П.Х. Шугарбейкер (P. H. Sugarbaker, 1992) советует придерживаться тактики «центростремительного направления диссекции», состоящей в том, что «хирург должен повторно продвигаться по окружности опухоли, как работник, выкорчевывающий дерево и постепенно освобождающий корень, который, в конце концов, будет пересечен топором» (рисунок 1).

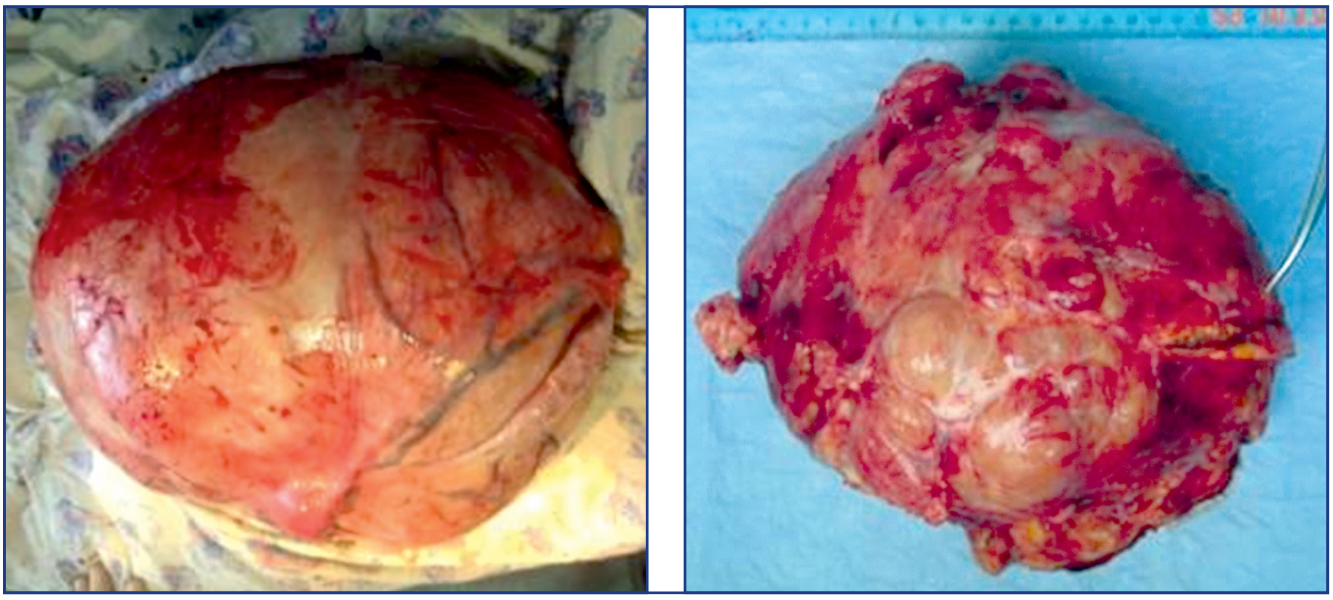

Рисунок 1 - Макропрепарат опухоли забрюшинного пространства

Радикальное хирургическое вмешательство предполагает удаление единым блоком первичной забрюшинной опухоли и пораженных окружающих структур с мобилизацией тканей вне пределов псевдокапсулы опухоли. При вовлечении в опухолевой процесс соседних органов (почка, селезенка, поджелудочная железа, надпочечник, желудок, двенадцатиперстная кишка, тонкая кишка, толстая кишка, прямая кишка, мочевой пузырь, матка, придатки матки, влагалище) или питающих их сосудов, в ходе радикальных операций выполняются комбинированные вмешательства с удалением или резекцией указанных органов (рисунок2).

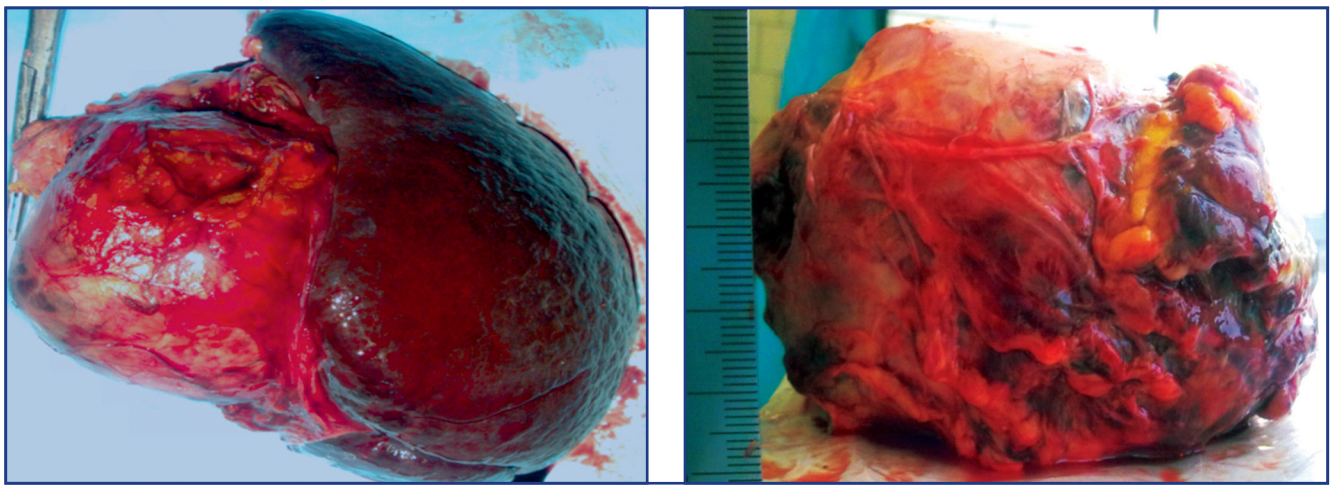

Рисунок 2 - Макропрепарат после комбинированной операции

Крупные артериальные сосуды могут быть резецированы с замещением дефекта аллотрансплантатом (рисунок 3).

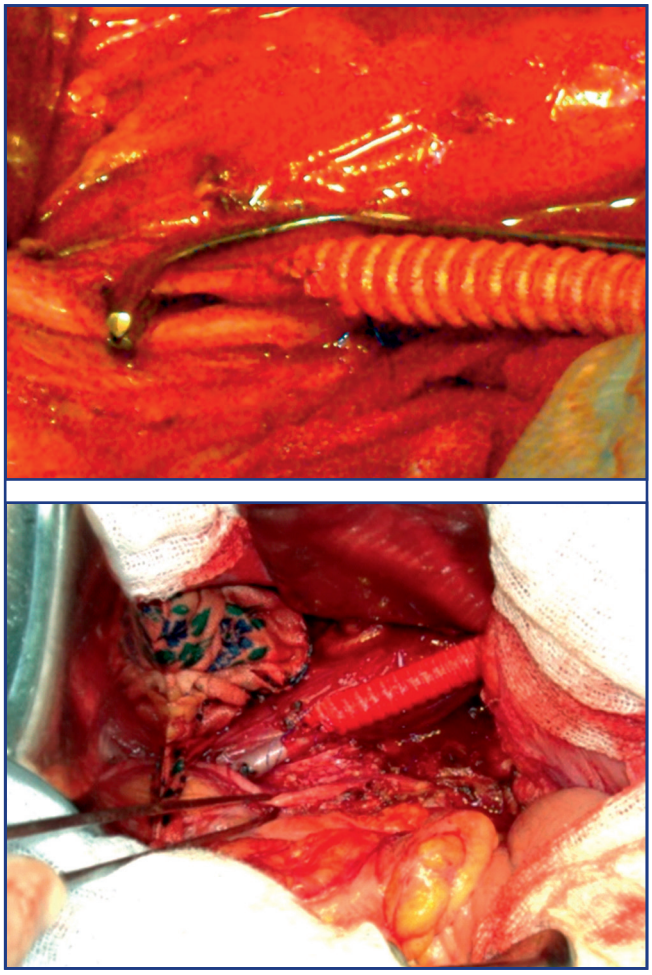

Рисунок 3 - Резекция и подвздошно-бедренное протезирование при прорастании опухоли в наружную подвздошную артерию

Нижняя полая вена ниже почечных вен может быть перевязана (если препятствием к радикальному удалению опухоли является только ее вовлечение в процесс). По данным разных авторов (6,7,8), комбинированные радикальные операции выполняются в 17-39% случаях доброкачественных или злокачественных забрюшинных опухолей, а при только злокачественных до 48,1%. В наших наблюдениях в 52,8% (75) случаях были произведены комбинированные хирургические вмешательства. Основными компонентами комбинированного вмешательства были: тонкая и толстая кишка и их брыжейки, печень, селезенка, почки, мочеточники, передние и боковые стенки живота, магистральные сосуды, яичники, мочевой пузырь, поджелудочная железа и другие. В 12 (16%) случаях была выявлена инвазия в магистральные сосуды, из них в 3х случаях инвазии в области подвздошной артерии и вены, в 4 случаях в брюшную аорту, и в 5 случаях в нижнюю полую вену, из них у 2 больных выше и у 3 ниже отхождения почечной вены. Во всех 3х случаях при инвазии в подвздошную артерию произведена резекция общей и наружной подвздошной артерии с подвздошно-бедренным протезированием. В 2х случаях из 3 при прорастании в аорту произведена резекция аорты на протяжении с протезированием, а в 1 случае краевая резекция с пластикой стенки аорты. Во всех 5 случаях при инвазии опухоли в нижнюю полую вену выполнены резекция и пластика стенки сосудов. В 18 (8,8 %) случаях была выполнена резекция мочеточника как элемент комбинированной операции, длина резекции составила от 2 до 10 см, справа 10, слева 8. В 9 случаях удалось за счет мобилизации мочеточника наложить уретро-уретро анастомоз. В 2 случае, учитывая явления выраженного гидронефроза и длины дефекта мочеточника, операция завершилась нефрэктомией. В 7 остальных случаях при дефекте мочеточника, составляющим от 8 до 10 см, нами были разработаны уникальные способы восстановления дефекта. В случае при дефекте 8 см справа был отсечен аппендикулярный отросток от слепой кишки с сохранением брыжейки, используя мобильность илеоцекального угла, дефект мочеточника восстановлен аппендикулярным отростком путем формирования уретро-аппендикулярного анастомоза. В 1 случае при дефекте составляющий 6 см, произведена полная мобилизация левой почки с почечной артерией и веной и проксимальным концом мочеточника, за счет этого удалось низвести левую почку в целом на 6 см и сформировать уретро-уретро анастомоз с нефропексией. В 3 случае при аналогичной ситуации с дефектом уретры 5 см непрерывность мочеточника восстановлена, за счет мобилизации правого угла мочевого пузыря (рисунок 4 и рисунок 5).

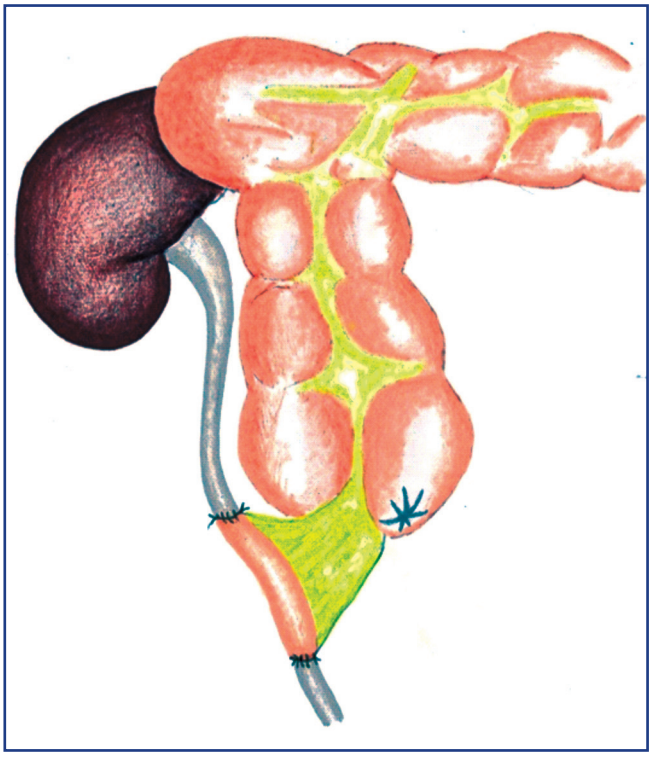

Рисунок 4 - Замещение дефекта мочеточника аппендикулярным отростком

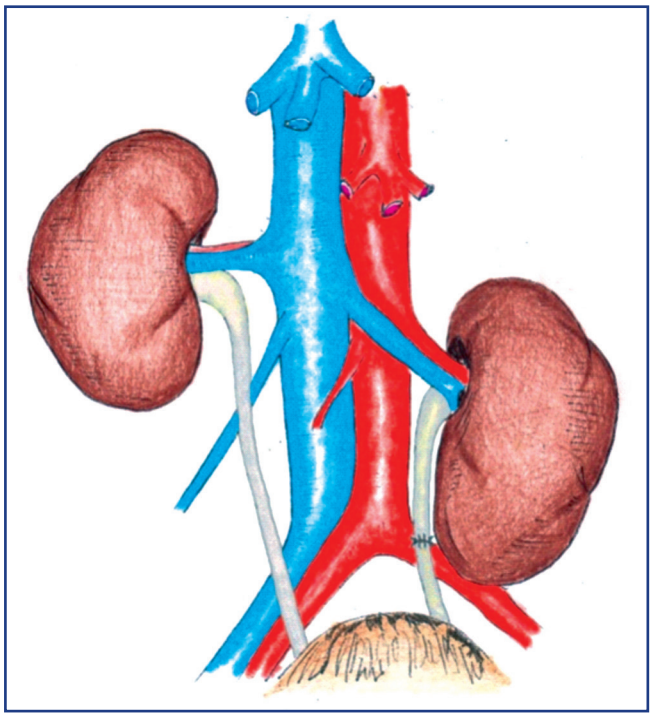

Рисунок 5 - Низведение левой почки для устранения дефекта мочеточника

Обсуждение. Весьма существенен вопрос об операционных осложнениях, которые могут встречаться у каждого четвертого-пятого больного, причем послеоперационная летальность по данным различных авторов составляет 8-25%. Наиболее серьезными осложнениями являются: кровотечение (без ранения магистральных сосудов или в результате ранения крупных магистральных сосудов); последствия массивного переливания донорской крови (фибринолиз, ДВС-синдром). При ранении прилежащих сосудов, при диффузном кровотечении из ложа опухоли, особенно внутрикапсулярном выделении стандартная тактика отсутствует. Зачастую попытка остановить кровотечение путем электрокоагуляции или ушивания ложа, хирурги теряют драгоценное время, за это время происходит значительное кровотечение. В нашей практике в 16 случаях, особенно при внутрикапсулярном выделении наблюдали диффузное кровотечение. Попытка коагулировать и ушить ложе закончились безуспешно. Для успешной остановки кровотечения нами используется тугое тампонирование ложа опухоли метровыми тампонами, в зависимости от диаметра ложа опухоли – конец тампонов выводится на переднюю брюшную стенку через контрапертуры последовательно и маркируется. Тампоны мы оставляем на 6-7 суток в зависимости от реакции организма и появления ослизнения. Тампоны удаляются последовательно, сначала самые поверхностные, потом средние и в конце самые нижние.

Из 16 больных, которым был использован метод тугой тампонады, 1 больная умерла вследствие ДВС синдрома. У остальных 15 больных после тампонады была обеспечена стойкая остановка кровотечения. Тампоны были удалены на 6-7 сутки под кратковременным неингаляционным наркозом. Осложнений не наблюдалось.

Общие интра- и послеоперационные осложнения составили 16,4% (34 больных). Из них, интраоперационные осложнения отмечались у 24 (11,5%) и послеоперационные осложнения – у 10 (4,8%) больных. Интраоперационные: по ходу мобилизации и удаления опухоли, у 16 больных возникло диффузное кровотечение из ложа опухоли, у 2 больных - массивное кровотечение в результате повреждении магистральных сосудов, в 3 случаях - повреждение целостности кишечника, в 2-х – мочевого пузыря и в 1 – селезенки. В послеоперационном периоде, структура осложнений непосредственно связанных с самой операцией, была следующей: кровотечение из ложа удаленной опухоли – 3, наружный толстокишечный свищ из формированного коло-колоанастомоза – 1, паралитическая кишечная непроходимость – у 2, панкреатит – у 2, тромбоэмболия – у 1, ОССН – у 1 больного. Интраоперационно, умерла 1 (0,4%) больная от ОССН вследствие продолжающего кровотечения и ДВС синдрома. В послеоперационном периоде умерло 5 больных, из них, 2 – от внутрибрюшного кровотечения, 1 – от тромбоэмболии, 1 – от инфаркта миокарда, и еще 1 больной – после релапаротомии по закрытию кишечного свища.

Послеоперационная летальность составила 2,4%.

В наших наблюдениях, пятилетняя выживаемость при НЗО после радикального хирургического лечения составила 41,3%, после нерадикального – 9,6%.

Рецидивы неорганных опухолей после радикальных хирургических вмешательств выявлены в течение пяти лет в 60,8% случаев: соответственно, у 26,3% больных с доброкачественными новообразованиями и у 73,7% – со злокачественными, причем, у большинства больных (52%), рецидивы опухоли возникали в сроки до 18 месяцев после операции.

Заключение. При неорганных забрюшинных опухолях не существует стандартных методов оперативных вмешательств. Приведенные данные убедительно свидетельствуют о том, что в клинике концентрируются больные с местнораспространенным опухолевым процессом.

Любое вмешательство, особенно, при местнораспространенных опухолях, сопряжено с возможностью осложнений. Хирургическая бригада, выполняющая подобную операцию, должна в равной мере владеть навыками работы на всех органах брюшной полости и забрюшинного пространства, а также на сосудах. Данные операции возможны только при наличии высокопрофессиональной реанимационно-анестезиологической службы и адекватного материально-технического обеспечения.

Список использованных источников

1. Наврузов С.Н., Джураев М.Д., Юсупбеков А.А. Хирургическая тактика при неорганных забрюшинных опухолях с прорастанием в толстую кишку // Материалы I съезда колопроктологов СНГ. – Ташкент, 22-23 октября 2009. – С. 218-219.

2. Игнатова Е.И. Видеолапароскопия с применением интраоперационного ультразвукового исследования в диагностике опухолевых заболеваний брюшной полости и забрюшинного пространства: автореф. … канд. мед. наук. – М., 2001. – 27 с.

3. Клименков А.А., Губина Г.И., Неорганные забрюшинные опухоли: основные принципы диагностики и хирургической тактики // Практическая онкология. – Т. 5, №4. – 2004. – С. 285-290.

4. Наврузов С.Н., Джураев М.Д., Юсупбеков А.А. Хирургическое лечение первичных неорганных забрюшинных опухолей // Рос. онкол. журн. – 2006. – №2. – С. 38-41.

5. Стилиди И.С., Губина Г.И., Неред С.Н. Непосредственные результаты хирургического лечения неорганных забрюшинных опухолей // Рос. онкол. журн. – 2007. – №1. – С. 25-29.

6. Чиссов В.И., Вашакмадзе Л.А., Бутенко А.А.// Рос. онкол. журн. – 2011. – №3. – С. 4-10.

7. Stauffer J.A., Fakhre G.P., Dougherty M.K. et al. Pancreatic and multiorgan resection with inferior vena cava reconstruction for retroperitoneal leiomyosarcoma // World J Surgery. Oncol. – 2009. – Vol. 6, № 7. – P. 3.

8. Erzen D., Sencar M., Novak J.// J. Surg.Oncol. – 2009. – Vol.91, № 1. – P.1-9.

9. Morandeira A., Prieto J., Poves I. et al. Giant retroperitoneal sarcoma. Can J Surg. – 2008. – Vol. 51, № 4. – P. 79–80.

10. Yoshida Y., Inoue K., Ohsaco T. et al. Weekly paclitaxel therapy is curative for patients with retroperitoneal liposarcoma. Gan To Kagaku Ryoho. – 2007. – Vol. 34. – P. 465–467.

ТҰЖЫРЫМ

Ф.Г. Улмасов[1], М.Д. Джураев[1], А.А. Юсупбеков[1], Д.М. Эгамбердиев[1]

[1]Өзбекстан Республикасы, Ташкент қ., Денсаулық сақтау министрлігінің Республикалық онкологиялық ғылыми орталығы

Ішперде артындағы кеңістіктің жергілікті тараған ісіктерін хирургиялық емдеу

Мақалада хирургиялық араласулар жасалған ішперде артындағы кеңістіктің ағзалық емес ісіктері бар 208 науқастарға хирургиялық емдеудің тікелей және қашық нәтижелерін талқылайды. Қатерлі табиғаттың ісіктері 152 (73,1%) жағдайын, қатерсіз - 56 (26,9%) жағдайларын құрайды. Науқастардың басым көпшілігі - 188 (90,4%) – 60 жасқа дейін болды. Бұл факт - негізінен еңбекке жарамды науқастарда АЕІШАІ-нің дамуы – осы мәселеге айрықша әлеуметтік-экономикалық маңыздылығын береді. Радикалды операциялар науқастарға 64,8%, паллиативті науқастарға - 26,7% , циторедукциялық науқастарға - 8,3% жүргізілген. 52,8% жағдайларында операция біріктірілген сипаты болды. Жалпы интра- және операциядан кейінгі асқынулар 16,4% құрды, ал операциядан кейінгі өлім-жітім - . 2,4% құрды. Қатерсіз ісікпен 83,3%, ал қатерлі ісікпен 12,6% науқастардың 5 жылдық өміршеңдігіне жетті. Осы көрсеткіш радикальды операциядан кейін 41,3%, ал радикальды емес операциядан кейін 9,6% құрды. Операциядан кейінгі қатерлі ісіктер бойынша 5 жыл ішінде 73,7% науқастарда қайталауы пайда болды, ал қатерлі ісіктер бойынша 26,3% науқастарда табылды. Осындай операцияны жүргізетін хирургиялық бригада іш перде кеңістіктің және іш перде артындағы кеңістіктің барлық мүшелерге, сондай-ақ тамырларға жасайтын жұмыстарының дағдыларын тең дәрежеде меңгеру керек.

Түйінді сөздер: *ағзалық емес іш перде артындағы ісіктер; іш перде артындағы кеңістіктегі жергілікті тараған ісіктер; операцияның біріктірілген сипаты; өміршеңдігі; асқынулар.*

SUMMARY

F.G. Ulmasov[1], M.D. Dzhuraev[1], A.A. Yusupbekov[1], D.M. Egamberdiev[1]

[1]Republican Cancer Research Center of the Ministry of Health of Uzbekistan, Tashkent, the Repubic of Uzbekistan

Surgical treatment of locally advanced tumors of retroperitoneal space

The article discusses the immediate and long-term results of surgical treatment of 208 patients with non-organ tumors of the retroperitoneal space that underwent surgical interventions. The nature of tumors was malignant in 152 (73.1%) cases, and benign – in 56 (26.9%) cases. Most of the patients were below 60 years – 188 (90.4%). This fact – the development of non-organ tumors mainly in patients of working age – makes this problem particularly significant from the socio-economic point of view. 64.8% of patients underwent radical surgery, 26.7% of patients – palliative surgery, and 8.3% of patients – cytoreduction. In 52.8% of cases, the operation was combined. General intra- and postoperative complications accounted for 16.4%, and postoperative mortality – 2.4%. 5-year survivability of patients with benign tumors reached 83.3%, and with malignant tumors – 12.6%. The same indicator after a radical operation was 41.3%, and after a non-radical operation – 9.6%. Relapses within 5 years after surgery for a malignant tumor occurred in 73.7% patients, and after a benign tumor – in 26.3% of patients.

Key words: *non-organ retroperitoneal tumors, locally advanced tumors of retroperitoneal space; combined surgery, survival, complications.*