УДК: 616.34-006-033.2

И.В. ЗЕЛЕНСКИЙ[1], М.А. ОСПАНОВ[1], Л.А. АЙТЖАНОВА[1], Е.У. АМАНЖОЛОВ[1]

[1]Акмолинский областной онкологический диспансер, Кокшетау, Республика Казахстан

Метастаз колоректальной карциномы под маской метахронной полинеоплазии

Дифференциальная диагностика первично-множественного рака и метастазов различных опухолей является одной из самых актуальных тем современной онкологии. В статье представлен случай позднего прогрессирования карциномы толстой кишки манифестировавшей клинической картиной центрального рака легкого. Данный пример акцентирует внимание на важности комплексного подхода и тщательности выбора методов исследования у больных с подозрением на полинеоплазию.

Статья адресована онкологам, торакальным хирургам и химиотерапевтам, однако может быть полезна специалистам и других областей.

Ключевые слова: *колоректальный рак, первично-множественные опухоли, дифференциальная диагностика.*

Первым документированным наблюдением первично-множественных опухолей является описание Авиценной случая двустороннего поражения молочных желез.Определение первично-множественным опухолям впервые дал Теодор Бильрот в 1869 году. В нем он определил следующие требования к первичной множественности опухолей: 1) опухоли должны располагаться в различных органах; 2) иметь различную морфологическую структуру; 3) каждая опухоль должна давать собственные метастазы. Это положение считалось классическим, но впоследствии было пересмотрено [2].

С увеличением числа наблюдений первично-множественных опухолей, предпринимались неоднократные попытки классифицировать многочисленные варианты их сочетания. Среди большого количества разнообразных сочетаний множественных опухолей достоверно установлено, что у мужчин чаще встречаются функционально-зависимые опухоли, а у женщин – гормонально-зависимые [1].

Согласно данным исследования Солодского В.А. (2015г.) и др.в большинстве случаев (63,9%) полинеоплазия при колоректальном раке сочетается с опухолевым поражением органов репродукции: молочные железы, слизистая оболочка матки и яичники.

В группе первично-множественных опухолей с раком легкого наиболее часто и закономерно сочетаются опухоли гортани, противоположного легкого, желудка или кишечника, у женщин – молочной железы и матки.На сегодняшний день разработано множество критериев, на основе которых выставляется полинеоплазия и проводится дифференциальный диагноз с метастазом в легкое. Верификация диагноза до операции достигается использованием эндо- и чрезбронхиальных, трансторакальных и торакоскопических биопсий, а при совпадении гистологической структуры новообразований, для уверенного исключения метастазов, выполняются иммуногистохимические исследования. Однако подавляющим числом специалистов, первостепенная роль в первичной и дифференциальной диагностике полинеоплазий отводится лучевым методам – в первую очередь, мульспиральной компьютерной томографии [4].

Клинический случай: За помощью к онкопульмонологу обратилась пациентка 50 лет с жалобами на продуктивный кашель с отделением прозрачной мокроты, одышку при физической нагрузке, ноющие боли в грудной клетке слева.

Из анамнеза выяснено, что 6 лет назад больная получила комплексное лечение согласно диагнозу – Cancer верхнеампулярного отдела прямой кишки III st. $T_3N_1M_0$. Патогистологическое заключение – темноклеточная аденокарцинома с инвазией всех слоев прямой кишки.

Появление и усиление вышеуказанных жалоб отмечает в течение 4 месяцев. По собственному желанию обследование проходила за пределами Республики Казахстан, с результатами которого, направленав онкодиспансер по месту жительства.

На компьютерных сканах в нижней доле левого легкого определяется патологическое образование однородной структуры с тканевой плотностью (43-48HU), неправильной формы, размерами 36х23х38 мм., с нечеткими бугристыми контурами. Данное образование расположено парамедиастинально в области реберно-позвоночного угла на уровне 8, 9, 10 ребер, плотно прилежит к низходящему отделу аорты (не исключенопрорастание) и сегментарным бронхам Б9,10 (рисунок 1). Ультразвуковым исследованием исключена органическая патология органов брюшной полости. При фибробронхоскопии в области устья левого нижнедолевого бронха имеется полиповидное образование плоской формы до 0,2 см., на широком основании, выполнена биопсия. Патогистологическое заключение – аденокарцинома слизистой оболочки бронхов.

Решением заседания мультидисциплинарной группы выставлен клинический диагноз следующей формуровки – Первично-множественный метахронный cancer. Центральный cancer левого легкого с поражением нижнедолевого бронха и инвазией в средостение IIIb st. $T_4N_xM_0$. Cancer верхнеампулярного отдела прямой кишки IIIst. $T_3N_1M_0$. Состояние после комплексного лечения. В оперативном лечении отказано по причине распространенности процесса, рекомендованы курсыпаллиативной химиотерапии.

Согласно диагнозу пациентка получила 5-курсов ПХТ препаратами платины. Результатами контрольных исследований отмечено прогрессирование заболевания в виде увеличения размеров образования лево-

го легкого, появления имплантационного метастаза в правом главном бронхе и гематогенных отсевов опухоли в паренхиме обоих легких: в S10 левого легкого определяется шаровидное образование 58х48х50 мм., плотностью 21 ед.Н., не исключено прорастание в средостение. Очаговые образования верхних долях обоих легких до 0,7 см. Во время фибробронхоскопии в правом главном бронхе обнаружено образование до 15 мм. на широком основании (имплантационный метастаз?), ткани при биопсии рыхлые (рисунок 2). Патогистологическое заключение – аденокарцинома бронха.

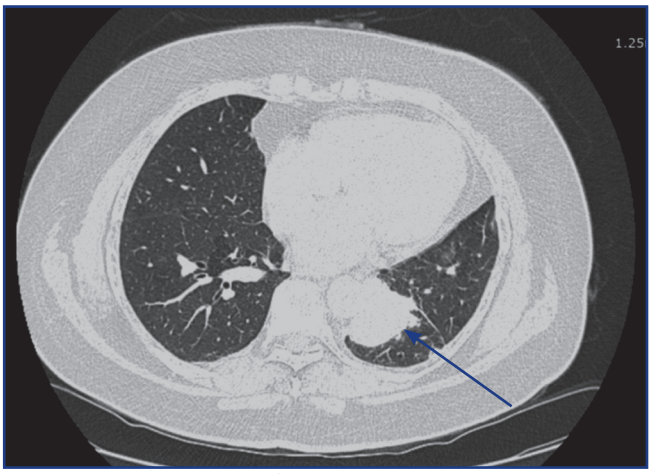

Рисунок 1 – Узловое образование нижней доли левого легкого

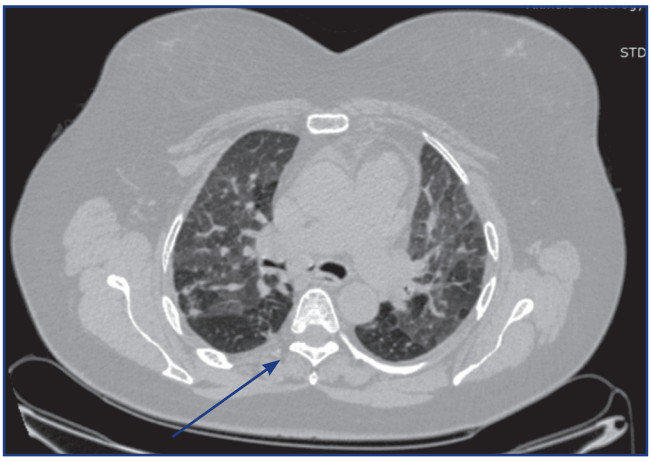

Рисунок 2 – Имплантационный метастаз в правом главном бронхе (прогрессирование процесса)

В динамике лабораторных показателей привлек к себе внимание рост раковоэмбрионального антигена от нормальных показателей за 2 года до появления жалоб, его повышения в 2,5 раза от верхней границы нормы в момент обращения и в 3,9 раза через 4 месяца – в период проведения паллиативной химиотерапии.

Ввиду отсутствия положительной динамики процесса на проводимое лечение, возможную первичную гетерогенность опухоли, решением МДГ рекомендовано повторно обследовать пациентку с применением инвазивных технологий и выполнить пересмотр стеклопрепаратов.

Пересмотр патоморфологом материала полученного при первичном обращении так же не внес ясности в клиническую картину: «Аденокарцинома. Материал крайне скудный, представлен лишь несколькими атипичными железами. Определить органоспецифичность по данному материалу не представляется возможным».

Материал для очередного гистологического анализабыл получен путем трансторакальной пункционной биопсии образования левого легкого. Патоморфологические исследования по настоянию пациентки выполнены в онкологическом центре одной из стран СНГ: заключение – умеренно-дифференцированная аденокарцинома, вероятно метастаз.При иммуногистохимическом исследовании получена картина умеренно-дифференцированной аденокарциномы легкого толстокишечного фенотипа.

Прогрессирование колоректального рака так и осталось бы под маской метахронной полинеоплазии, если бы не курьез ставший словно фортуной смеющейся над потугами разума. Во время очередного приступа кашлявместе с мокротой у пациентки произошло отхождение фрагмента опухоли, сохранив который в камере бытового холодильника, она принесла в лабораторию онкодиспансера.

Иммуногистохимическое исследованиеиз полученного материала поставило окончательную точку в сложной трактовке дифференциального диагноза данного клинического случая: картина метастаза аденокарциномы толстой кишки в легкое. По данным ИГХ-исследования исключена первичная аденокарцинома легкого. CDx2+, TTF1-, CK7-, CK20+, EMA+, Ki- 55-60%. В клеточной фиброзной строме, выстланной очагово-многорядным призматическим эпителием с участками многослойного плоского, отмечаются солидные, диффузные разрастания атипичных, полиморфных клеток, позитивных к CDx2, CK20 и EMA и негативных к CK7. Экспрессии к TTF1 не отмечается (рисунок 3).

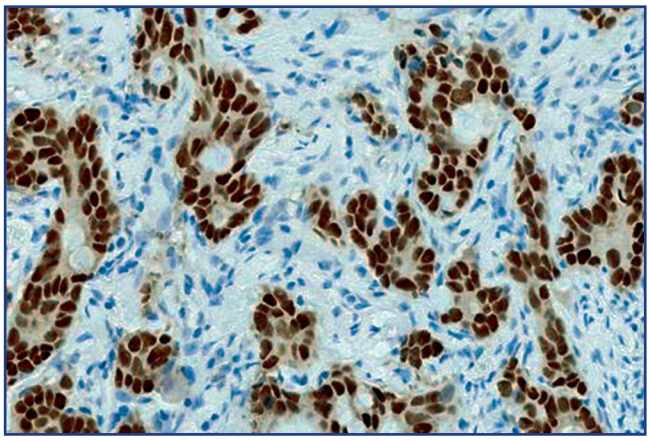

Рисунок 3 – Иммуногистохимическая картина колоректальной карциномы (CDx2 antibody)

С учетом полученного патоморфологического заключения, решением МДГ, формулировка клинического диагноза изменена – *Cancer верхнеампулярного отдела прямой кишки IIIst.* $T_3N_1M_0$. *Состояние после комплексного лечения. Прогрессирование заболевания: множественные метастазы в легкие. Клиническая группа 2.*

В дальнейшем пациентка получила 3 курса паллиативной химиотерапии, после чего была переведена на амбулаторное лечение капицетабином per os.

При контрольном исследовании в течение последнего года определяется R-логическая стабилизация процесса. На сегодняший день пациентка живет 4-й

год с момента диагностики начала прогрессирования заболевания (рисунок 4).

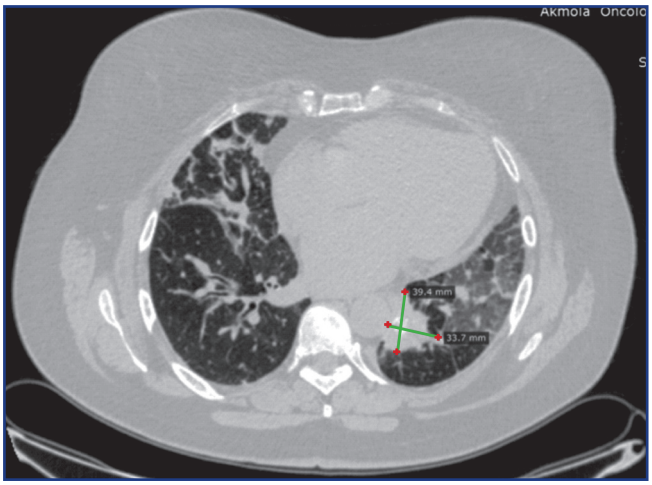

Рисунок 4 – Стабилизация опухолевого процесса в легком

Трудности диагностики множественных опухолевых поражений и недостаточная исследованность этой проблемы зачастую приводят к неверной интерпретации данных, получаемых при клиническом обследовании онкологического больного, когда у одного пациента выявляется множественное опухолевое поражение различных органов. Складывается также порочная тенденция рассматривать подобных больных как инкурабельных, что ведет к отказу от специфического лечения – единственной возможности продлить, а в ряде случаев сохранить им жизнь и даже трудоспособность [3].

Список использованных источников

1. Абдурасулов Д.М. Множественные опухолевые поражения. Основные принципы лечения, прогнозирования и реабилитации больных с первично-множественными злокачественными опухолями – Ташкент: Медицина, 1982.-111с.

2. Кудряшова Л.Н., Гайсин А.К., Хуснутдинов Ш.М., Хабибуллина З.А., Кудряшов А.А. Клинический случай: первично-множественные опухоли // Креативная онкология и хирургия. 2012, №2.

3. Первично-множественные злокачественные опухоли: руководство для врачей / Под ред. В.И.Чиссова, А.Х.Трахтенберга. — М.: Медицина, 2000.-332 с.

4. Солодкий В.А., Станович У.С., Станович И.В., Зеленина И.А., Чхиквадзе В.Д. Гинекологический статус больных колоректальным раком// Сибирский онкологический журнал. 2015;1(2):71-75.

ТҰЖЫРЫМ

И.В. Зеленский[1], М.А. Оспанов[1], Л.А. Айтжанова[1], Е.У. Аманжолов[1]

[1]Қазақстан Республикасы, Ақмола облысы, Көкшетау қ., Ақмола облыстық онкология диспансері

Метахронды неоплазия пердесін жамылған колоректальды карцинома метастазы

Біріншілік-көпошақты қатерлі ісіктер мен түрлі ісіктер метастаздарының дифференциальды диагностикасы заманауи онкологияның ең өзекті тақырыптарының бірі болады. Мақалада кеш прогрессияланған өкпенің орталықтанған қатерлі ісігі клиникалық көрінісімен манифестацияланған тоқ ішек карциномасының жағдайы ұсынылған. Бұл мысал полинеоплазияға күдігі бар науқастарда кешенді тәсіл қолданудың және зерттеу әдістерін толық пайдаланудың маңыздылығына назар аударады.

Мақала онкологтарға, кеуде хирургтарына және химиотерапевттерге арналған, сонымен қоса басқада салалар мамандарына пайдалануға болады.

Түйінді сөздер: *колоректальды қатерлі ісік, біріншілік-көпошақты ісіктер, дифференциальды диагностика.*

SUMMARY

I.V. Zelenskiy[1], M.A. Ospanov[1], L.A. Aitzhanova[1], E.U. Amanzholova[1]

[1]Akmola regional Oncology Center, thoracal surgery department, Akmola, the Republic of Kazakhstan

Metastasis of colorectal carcinoma under the guise of metachronous polyneoplasias

Differential diagnostics of multifocal carcinoma and metastases of various tumors is one of the hottest topics of modern oncology. The article presents a case of late progression of colon carcinoma demonstrating clinical pattern of central lung cancer. This example emphasizes the importance of complex approach and thoroughness of choice of research methods among patients with suspected polyneoplasia.

The article is intended for oncologists, thoracic surgeons and chemotherapeutists, but can be useful for specialists of other areas.

Key words: *colorectal carcinoma, multiple primary tumors, differential diagnostics.*