

# ОСОБЕННОСТИ ЭНДОСКОПИЧЕСКОЙ ДИАГНОСТИКИ ДИФFUЗНОГО РАКА ЖЕЛУДКА

К.У. БАТЫРБЕКОВ<sup>1</sup>, А.А. ГАЛИАКБАРОВА<sup>1</sup>

<sup>1</sup>ТОО «Национальный Научный Онкологический Центр», Астана, Республика Казахстан

## АННОТАЦИЯ

**Актуальность:** *Linitis plastica* обозначает диффузный тип карциномы, на долю которого приходится 3-19% аденокарцином желудка. Он характеризуется ригидностью большей части или всего желудка при отсутствии дефекта наполнения или обширных изъязвлений.

В статье описан опыт эндоскопической диагностики пациентов с пластическим линитом.

**Цель исследования** – оценка особенностей применения методов эндоскопической диагностики в диагностике диффузного рака желудка.

**Методы:** Проведен ретроспективный анализ 7 случаев диффузного рака желудка, диагностированных в Центре экспертной эндоскопии и интервенционной радиологии Национального научного онкологического центра (ННОЦ, Астана, Казахстан) с 2019 по 2023 гг.

**Результаты:** Все пациенты были первично обследованы в поликлиниках по месту жительства, где были направлены на КТ и эзофагогастродуоденоскопию с биопсией. При получении отрицательного морфологического исследования пациенты были направлены в ННОЦ для экспертного осмотра и повторной биопсии. Когорта пациентов состояла из 2 мужчин и 5 женщин со средним возрастом 54,6 года (диапазон 33-71 год). Для морфологической верификации диффузного рака желудка всем пациентам в Центре экспертной эндоскопии ННОЦ проводилась гастроскопия с биопсией с использованием специальной методики забора биопсийного материала. С учетом наличия местного и генерализованного метастазирования и сопутствующей патологии, оперативное лечение проведено только 4 пациентам, 3 пациентам назначена только химиотерапия. Летальный исход зафиксирован у 5 пациентов, 2 пациента продолжали паллиативную химиотерапию на момент сбора данных.

**Заключение:** Пластический линит является одной из форм аденокарциномы, которая обычно проявляется на более поздней стадии, когда в большинстве случаев медикаментозное лечение невозможно. Прогноз может быть улучшен при полной резекции. Хирургическое вмешательство следует проводить только в тех случаях, когда предполагается полная резекция. Экспертная гастроскопия и применение специальной методики забора биопсийного материала (по J. Rohl) со слизистой желудка увеличивает морфологическую ценность биоптатов и дает шанс подтвердить диагноз диффузного рака желудка и быстрее начать хирургическое лечение или паллиативную химиотерапию.

**Ключевые слова:** Пластический линит (ПЛ), диффузный тип рака желудка, рак желудочно-кишечного тракта, Борман IV, эндоскопия.

**Введение:** Пластический линит (ПЛ) является диффузной формой рака желудка и составляет около 10% всех случаев злокачественных новообразований желудка, и его точное распределение в общей популяции неизвестно. ПЛ поражает женщин чаще, чем мужчин, и чаще встречается среди азиатского населения, чем среди европейского. Возрастная группа пациентов ниже, чем при классической карциноме желудка, и заболевание часто начинается в возрасте до 40 лет, иногда у очень молодых пациентов (от 20 до 25 лет). Характерных или специфических симптомов нет, симптомы схожи с симптомами других форм рака желудка и могут проявляться в виде чувства сытости после еды, тошноты и рвоты, боли в эпигастральной области, потери веса и прогрессирующей дисфагии [1]. ПЛ характеризуется злокачественной железистой пролиферацией перстневидных клеток в фиброзной строме, что в конечном итоге приводит к утолщению и ригидности стенки желудка. Существует два типа ПЛ: 1й тип поражения начинается с проксимального отдела желудка (тела) в виде утолщения складок; 2й тип, так называемый «плоский», начинается с антрального отдела и характеризуется уплощением складок и тугоподвижностью (рисунок 1).

Данные методов лучевой диагностики дают право заподозрить наличие диффузного процесса в стен-

ке желудка, но также требуют морфологической верификации. Так, при рентгеноскопии желудка выявляется уменьшение размеров желудка, утолщение стенок, потеря способности перистальтики и зияние привратника свидетельствуют об этом заболевании (рисунок 2).

При эндосонографии желудка выявляется утолщение и размытость первых трех сонографических слоев и значительное утолщение 4-го слоя (рисунок 4). Проведение пункционной биопсии под эндосонографическим контролем (EUS с FNA) дает чувствительность ниже 30%, так как клетки располагаются в толще фиброза как в цепочку, так и в одиночку.

При проведении компьютерной томографии желудка определяется диффузное утолщение стенок, уменьшение просвета желудка, лимфаденопатия парагастральных лимфоузлов (рисунок 3).

В отличие от других видов рака желудка, ПЛ часто и быстро приводит к лимфатической и перитонеальной диссеминации. ПЛ желудка может быть первичной или вторичной в результате инфильтрирующей дольковой карциномы молочной железы. ПЛ обычно является спорадическим заболеванием, но семейные случаи были задокументированы в литературе [2].

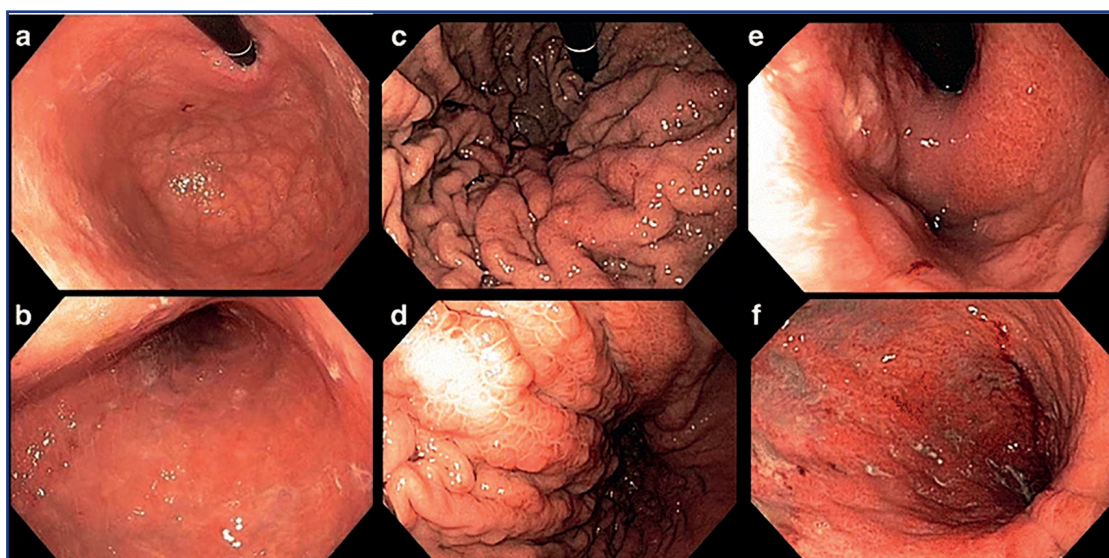


Рисунок 1 – Эндоскопические типы диффузного рака желудка: а-в – нормальная слизистая желудка, с-д – 1й тип диффузного рака желудка, е-ф – 2й тип (плоский) диффузного рака желудка [1]

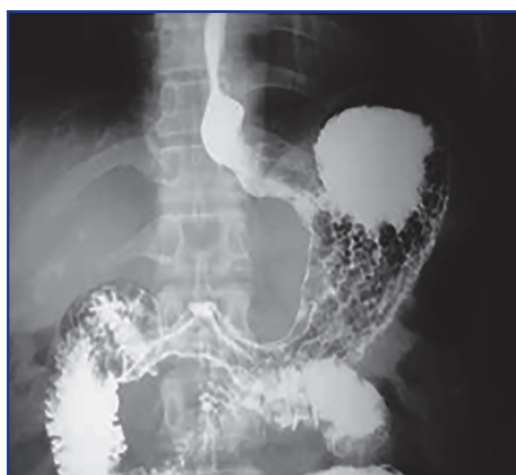

Рисунок 2 – Рентгенологическая картина при диффузном раке желудка [1]

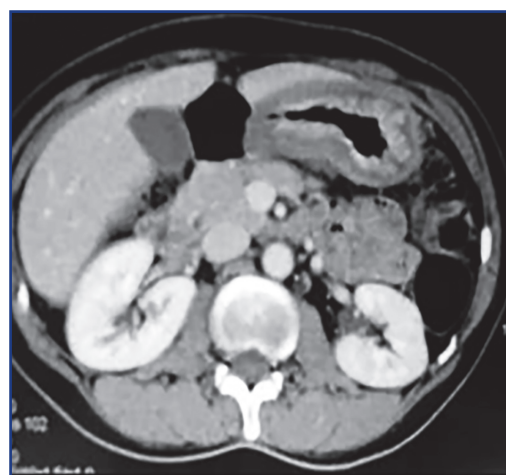


Рисунок 3 – Компьютерная томограмма желудка при диффузном раке желудка [1]

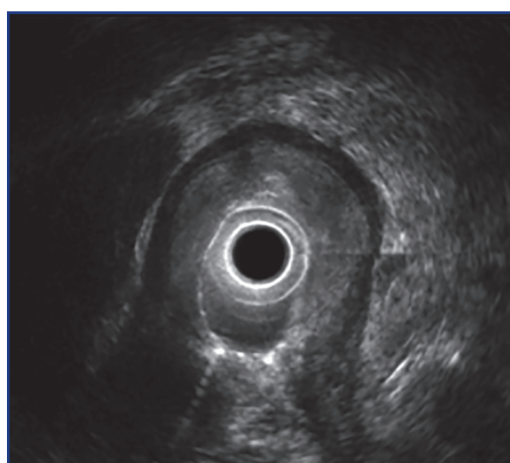


Рисунок 4 – Эндосонографическая картина при диффузном раке желудка [1]

**Материалы и методы:** Настоящая работа является частью одноцентрового ретроспективного исследования оценки эффективности применения эндоскопических технологий в диагностике диффузного рака желудка.

Ретроспективно проанализированы истории болезни 7 пациентов с диагнозом диффузный рак желудка, диагностированных и пролеченных в клинике Национального научного онкологического центра (ННОЦ, Астана, Казах-

стан). Пациенты с диагнозом linitis plastica были идентифицированы из базы данных по раку, а их клинико-патологические данные были извлечены из историй болезни. Все случаи были обсуждены в мультидисциплинарной группе, был отмечен их клинический прогресс и исход.

**Результаты:** Все пациенты были первично обследованы в поликлиниках по месту жительства, где были направлены на КТ и эзофагогастродуоденоскопию с биопсией. При получении отрицательного морфологического исследования пациенты были направлены в ННОЦ для экспертного осмотра и повторной биопсии. Их демографические данные, симптомы, результаты эндоскопии, подробности лечения и статистика выживаемости приведены в таблице 1. Когорта пациентов состояла из 7 пациентов: 2 мужчин и 5 женщин, со средним возрастом 54,6 года (диапазон 33-71 год). Основными проявляющимися признаками и симптомами были дисфагия и снижение веса. Желудок был пораженным органом в 100% случаев. ПЛ был обнаружен в 100% случаях после повторной биопсии по методике J. Rohl, проведенной в ННОЦ. У всех пациентов первичные и повторные биопсии были отрицательными и в заключении был указан хронический гиперпластический гастрит. Всем пациентам, обратившимся к нам с подозрением на диффузный рак желудка при проведении экспертной гастроскопии для повышения точности последующего

морфологического исследования выполнялась биопсия по специальной методике (по J.Rohl, 2013), а именно забор биопсийного материала со слизистой желудка проводился политочно из нескольких точек и ступенчато с помощью биопсийных щипцов типа «Аллигатор или крысиный зуб», также для достоверности проводили резекцию выступающей части слизистой с помощью диатермической петли и последующего забора биоптата из резецированного ложа. Один пациент (случай 1) был обследован 3 раза, поскольку первая эндоскопия показала диффузное воспаление слизистой оболочки, а биопсия показала только хроническое воспаление без признаков дисплазии. Ее компьютерная томография выявила подозрение на linitis plastica, но в отсутствие гистологического диагноза она перенесла повторную эндоскопию и биопсию с отрицательным результатом. Двум пациентам с метастатическим заболеванием и одному пациенту с обширным местным поражением органов операция не была предложена. Только у четырех пациентов было поражение местных лимфатических узлов и отсутствие серьезной сопутствующей патологии, что дало возможность провести гастрэктомию и последующую химиотерапию. Из 7 пациентов, 5 умерли в течение 2-7 месяцев наблюдения. Максимальная выживаемость, зарегистрированная на данный момент в этой когорте пациентов, составила 7 месяцев.

**Таблица 1 – Данные пациентов с диффузным раком желудка**

№	Возраст, пол	Симптомы	Эндоскопическая картина	Кол-во отриц. биопсий	Морфология	Лечение	Исход на момент сбора данных	Выживаемость
1	66 (жен)	Дисфагия, потеря веса	2-й тип (плоский)	3	Перстневидно-клеточный рак	Гастрэктомия+6 курсов неоадьювантной ПХТ	Летальный	6 мес. после гастрэктомии
2	58(жен)	Дисфагия, отсутствие аппетита, быстрая насыщаемость едой	1й тип	1	Перстневидно-клеточный рак	4 курса неоадьювантной ПХТ	Летальный	4 мес. после установки диагноза
3	33(жен)	Дисфагия, рвота едой, быстрая насыщаемость	1й тип	2	Фокусы перстневидно-клеточного рака	3 курса паллиативной ПХТ	Летальный	7 мес. после установки диагноза
4	41(жен)	Дисфагия, потеря веса, отсутствие аппетита, рвота едой	1й тип	2	Диффузная недифференцированная аденокарцинома с фокусами перстневидно-клеточного рака	Резекция желудка по Бильрот-2	Летальный	2 мес. после резекции желудка
5	55 (муж)	Дисфагия, снижение аппетита, потеря веса	1й тип	1	Недифференцированный рак	2 курса паллиативной ПХТ	Летальный	3 мес. после установки диагноза
6	71(жен)	Дисфагия, отсутствие аппетита, быстрая насыщаемость	1й тип	2	Перстневидно-клеточный рак	Гастрэктомия +3 курса адьювантной ПХТ	Пациент жив	3 мес. после операции
7	58(муж)	Дисфагия, снижение аппетита, быстрая насыщаемость едой	1й тип	1	Перстневидно-клеточная карцинома	Гастрэктомия + 4 курса адьювантной ПХТ	Пациент жив	2 мес. после операции

Примечание: ПХТ–полихимиотерапия

**Обсуждение:** Карцинома желудка печально известна своей неспособностью вызывать ранние симптомы, так что пациенты не обращаются за диагностикой до поздней стадии заболевания. Из-за обильного лимфоснабжения рак быстро распространяется за пределы досягаемости хирургической резекции. Следовательно, пациенты с симптомами, как правило, имеют далеко зашедшую злокачественную опухоль. Диагностика диффузного рака ча-

сто проблематична, поскольку существует эндоскопически неактивная фаза и эндоскопически активная фаза. В эндоскопически неактивной фазе имеются жалобы на дисфагию, но визуально видимых изменений эндоскопической картины, таких как утолщение или уплощение складок, ригидность стенок, нет. В эндоскопически активной фазе уже наблюдается истончение складок, ригидность стенок, отсутствие или ослабление перисталь-



тики, но множественные поверхностные биопсии часто отрицательны, и к этому времени наблюдается перитонеальная и лимфогенная диссеминация [3]. Поэтому требуется глубокая поэтапная биопсия с морфологической верификацией перстневидных клеток в фиброзной строме стенки желудка. Рентгенография желудка с контрастированием является одним из заключительных этапов диагностики и дает характерную картину сужения просвета, уменьшения размеров желудка, утолщения складок и отсутствия перистальтики. Эндосонография выявляет размытость и утолщение первых трех слоев и значительное утолщение 4-го слоя стенки желудка до 10-20 мм. Компьютерная томография и эндосонография могут быть полезны для диагностики и оценки локального распространения. Дифференциальный диагноз должен включать злокачественные заболевания (аденокарцинома и лимфома) и некоторые доброкачественные заболевания с утолщением стенки желудка (болезнь Менетрие, лимфоидная гиперплазия и амилоидоз).

Хирургическое лечение возможно только в 20-25% случаев этого заболевания, так как наблюдается ранняя перитонеальная диссеминация и отдаленные метастазы. Операция в объеме тотальной резекции желудка показана только при локализованных поражениях.

В большинстве случаев ПЛ химиотерапия является единственной альтернативой лечению, но ее эффективность при этой форме рака очень низкая. Даже при полном хирургическом удалении опухоли адьювантная химиотерапия не дает такого положительного эффекта, как при классической аденокарциноме желудка [4]. Таким образом, средняя выживаемость без резекции желудка составляет 6 месяцев, а с резекцией желудка в среднем 14 месяцев. Из-за ранней перитонеальной диссеминации, лимфатической инвазии и метастазирования в соседние органы прогноз при этом заболевании неблагоприятный. В Европе и Японии 5-летняя выживаемость составляет всего 10-20% [5].

В последнее время большое внимание уделяется использованию предоперационной гипертермической внутрибрюшинной химиотерапии (Hyperthermic Intraperitoneal Chemotherapy, HIPEC) при раке желудка, как для профилактики заболеваний брюшины, так и для их лечения, и в настоящее время проводится несколько рандомизированных исследований [6]. Учитывая сильный перитонеальный тропизм циррозных опухолей и опухолей ЛП, в ближайшем будущем HIPEC может выйти на передний план для рутинного ведения этой подгруппы пациентов.

Неoadьювантная терапия имеет много теоретических преимуществ. Среди них более высокая степень приверженности лечению по сравнению с послеопера-

ционной терапией и возможность уменьшения стадии или размера опухоли [7]. Поскольку опухоли ЛП часто находятся на поздней стадии, неoadьювантная терапия может иметь особое значение для улучшения местного контроля и увеличения частоты потенциально лечивающих резекций желудка.

Первичный пластический рак желудка – это карцинома диффузного типа со скirrosной стромой, которая прорастает в подслизистую оболочку, занимая более 1/3 поверхности желудка. До- или послеоперационная HIPEC может представлять собой альтернативную стратегию, особенно учитывая высокие показатели перитонеального распространения этой опухоли. Необходимы дальнейшие достижения в разработке таргетной терапии, которая будет воздействовать как на раковые клетки, так и на их строму.

**Заключение:** Диагностика диффузного типа рака желудка на ранних стадиях проблематична, но наличие утолщенных складок, ригидности стенок и отсутствия перистальтики должно насторожить врача. А проведение множественных биопсий и петлевой резекции пораженного участка по методике J. Rohl увеличивает морфологическую ценность биопсийного материала и дает шанс подтвердить диагноз диффузного рака желудка и побыстрее начать хирургическое лечение или паллиативную химиотерапию.

#### Список использованных источников:

1. Agnes A., Estrella J.S., Badgwell B. The significance of a nineteenth century definition in the era of genomics: linitis plastica // *World J. Surg. Oncol.* – 2017. – Vol. 15. – P. 123. <https://doi.org/10.1186/s12957-017-1187-3>
2. Altonbary A.Y., Deiab A.G., Negm E.H., El Sorogy M.M., Elkashef W.F. Endoscopic ultrasound of isolated gastric corrosive stricture mimicking linitis plastica // *Endoscopic Ultrasound.* – 2015. – Vol. 4(1). – P. 66-68. <https://doi.org/10.4103/2303-9027.151365>
3. Manzanedo I., Pereira F., Pérez-Viejo E., Serrano A. Gastric Cancer with Peritoneal Metastases: Current Status and Prospects for Treatment // *Cancers (Basel).* – 2023. – Vol. 15(6). – P. 1777. <https://doi.org/10.3390/cancers15061777>
4. Schauer M., Peiper M., Theisen J., Knoefel W. Prognostic factors in patients with diffuse type gastric cancer (Linitis Plastica) after operative treatment // *Eur. J. Med. Res.* – 2011. – Vol. 16. – P. 29-33. <http://doi.org/10.1186/2047-783x-16-1-29>
5. Jafferbhoy S., Shiwani H., Rustum Q. Managing Gastric Linitis Plastica // *Sultan Qaboos Univ. Med. J.* – 2013. – Vol. 13(3). – P. 451-453. <http://dx.doi.org/10.12816/0003269>
6. Yonemura Y., Canbay E., Li Y., Coccolini F., Glehen O., Sugarbaker P.H., Morris D., Moran B., Gonsalez-Moreno S., Deraco M., Piso P., Elias D., Batlett D., Ishibashi H., Mizumoto A., Verwaal V., Mahtem H. A comprehensive treatment for peritoneal metastases from gastric cancer with curative intent // *Eur. J. Surg. Oncol.* – 2016. – Vol. 42. – P. 1123-1131. <https://doi.org/10.1016/j.ejso.2016.03.016>
7. Biondi A., Lirosi M.C., D'Ugo D., Fico V., Ricci R., Santullo F., Rizzuto A., Cananzi F.C.M., Persiani R. Neo-adjuvant chemo(radio) therapy in gastric cancer: current status and future perspectives // *World J. Gastrointest. Oncol.* – 2015. – Vol. 7. – P. 389-400. <https://doi.org/10.4251/wjgo.v7.i12.389>

#### АНДАТПА

### ДИФФУЗДЫ АСҚАЗАН ҚАТЕРЛІ ІСІГІНІҢ ЭНДОСКОПИЯЛЫҚ ДИАГНОСТИКАСЫНЫҢ ЕРЕКШЕЛІКТЕРІ

Қ.У. Батырбеков<sup>1</sup>, А.А. Фалиақбарова<sup>1</sup>

<sup>1</sup>«Ұлттық ғылыми онкологиялық орталығы» ЖШС, Астана, Қазақстан Республикасы

**Өзектілігі:** Linitis plastica асқазан аденокарциномасының 3-19% құрайтын карциноманың диффузды түрін білдіреді. Ол асқазанның көп бөлігінің немесе бүкіл бөлігінің қаттылығымен сипатталады, толтыру ақауы немесе кең жаралар жоқ. Мақалада ұлттық ғылыми онкологиялық орталығының (ҰҒОО) сараптамалық эндоскопия және интервенциялық радиология орталығында 2019-

2022 жылдар және 2023 жылдың 1 жартысы ішінде пластикалық лимит диагнозы қойылған пациенттерді эндоскопиялық диагностикалау тәжірибесі сипатталған, Астана, Қазақстан.

**Зерттеудің мақсаты:** – диффузды асқазан обырын диагностикалау кезінде эндоскопиялық диагностика әдістерін қолдану ерекшеліктерін бағалау.

**Әдістері:** 2019 жылдан бастап 2023 жылдың 1-ші жартыжылдығына дейін сараптамалық эндоскопия орталығында асқазанның диффузды қатерлі ісігінің диагностикалық жағдайларына ретроспективті талдау жүргізілді.

**Нәтижелері:** Барлық пациенттер бастапқыда тұрғылықты жеріндегі емханаларда компьютерлік томография (КТ), биопсиялық гастроскопия арқылы тексерілді және морфологиялық зерттеудің теріс нәтижесін алғаннан кейін бізге сараптама мен қайталама биопсияға жіберілді. Когортқа орташа жасы 54,6 (33-тен 71 жасқа дейін) жеті пациент (2 ер адам және бес әйел) кірді. Асқазанның шырышты қабығынан биопсиялық материалды алудың білікті гастроскопиясы мен арнайы әдістемесі диффузды асқазан қатерлі ісігіне күдікті барлық жеті науқасқа дұрыс морфологиялық диагноз қоюға көмектесті. Жергілікті және жалпыланған метастаздар мен ілесте патологияларды ескере отырып, тек төрт пациентке операция жасалды, ал үшеуіне тек химиотерапия тағайындалды. Бес науқас қайтыс болды, ал екеуі паллиативті химиотерапияны жалғастыруда.

**Қорытынды:** Қорытындылай келе, пластикалық гастрит аденокарциноманың бір түрі болып табылады, ол әдетте көп жағдайда дәрі-дәрмекпен емдеу мүмкін болмаған кезде кейінгі кезеңде көрінеді. Толық резекция кезінде болжамды жақсартуға болады. Хирургиялық араласу толық резекция қажет болған жағдайда ғана жасалуы керек. Сараптамалық гастроскопия және асқазанның шырышты қабығынан биопсиялық материалды алудың арнайы әдісін қолдану (J. Rohl бойынша) биоптаттардың морфологиялық құндылығын арттырады және диффузды асқазан обырын растауға және хирургиялық емдеуді немесе паллиативті химиотерапияны тезірек бастауға мүмкіндік береді.

**Түйінді сөздер:** Пластикалық лимит, асқазан қатерлі ісігінің диффузды түрі, асқазан-ішек қатерлі ісігі, Борман IV, эндоскопия.

## ABSTRACT

### FEATURES OF ENDOSCOPIC DIAGNOSIS OF DIFFUSE GASTRIC CANCER

K.U. Batyrbekov<sup>1</sup>, A.A. Galiakbarova<sup>1</sup>

<sup>1</sup>"National Research Oncology Center" LLP, Astana, the Republic of Kazakhstan

**Relevance:** Linitis plastica denotes a diffuse type of carcinoma, which accounts for 3-19% of gastric adenocarcinoma. It is characterized by rigidity of most or all of the stomach without a filling defect or extensive ulceration.

The article describes the experience of endoscopic diagnostics of patients diagnosed with plastic linitis during 2019-2022 and the 1st half of 2023 at the Center for Expert Endoscopy and Interventional Radiology of the National Research Oncology Center (NROC), Astana, Kazakhstan.

**The study aimed to** evaluate the features of the use of endoscopic diagnostic methods in diagnosing diffuse gastric cancer.

**Methods:** a retrospective analysis of diagnosed cases of diffuse gastric cancer in the center of expert endoscopy was carried out from 2019 to the 1st half of 2023.

**Results:** All patients were initially examined in polyclinics at their place of residence by computed tomography (CT) gastroscopy with biopsy and, upon receiving a negative morphological examination, were sent to us for expert examination and repeated biopsy. The cohort included seven patients (2 men and five women) with an average age of 54.6 years (33 to 71 years). Expert gastroscopy and a special technique for taking biopsy material from the gastric mucosa helped make the correct morphological diagnosis for all seven patients with suspected diffuse gastric cancer. Considering the local and generalized metastases and concomitant pathologies, only four patients underwent surgery, and three were administered only chemotherapy. Five patients have died, and two continue palliative chemotherapy.

**Conclusion:** Plastic gastritis is a form of adenocarcinoma that usually manifests itself at an advanced stage when drug therapy is usually unsuitable. The prognosis can be improved with complete resection. Surgical intervention should be performed only in cases where complete resection is expected. Expert gastroscopy and the use of a special technique for taking biopsy material (according to J.Rohl) from the gastric mucosa increases the morphological value of biopsies and gives a chance to confirm the diagnosis of diffuse gastric cancer and quickly begin surgical treatment or palliative chemotherapy.

**Keywords:** Linitis Plastica, diffuse gastric cancer, gastrointestinal cancer, Bormann IV, endoscopy.

**Прозрачность исследования:** Авторы несут полную ответственность за содержание данной статьи.

**Конфликт интересов:** Авторы заявляют об отсутствии конфликта интересов.

**Финансирование:** Авторы заявляют об отсутствии финансирования исследования.

**Вклад авторов:** вклад в концепцию – Батырбеков К.У.; научный дизайн – Батырбеков К.У., Галиакбарова А.А.; исполнение заявленного научного исследования – Галиакбарова А.А.; интерпретация заявленного научного исследования – Батырбеков К.У.; создание научной статьи – Батырбеков К.У.

**Сведения об авторах:**

**Батырбеков К.У. (корреспондирующий автор)** – PhD, руководитель Центра экспертной эндоскопии и интервенционной радиологии ТОО «Национальный научный онкологический центр», Астана, Республика Казахстан, тел.: +77074744980, e-mail: dr.kanat77@gmail.com, ORCID ID: 0000-0003-4837-0775;

**Галиакбарова А.А.** – врач-эндоскопист Центра экспертной эндоскопии и интервенционной радиологии ТОО «Национальный научный онкологический центр», Астана, Республика Казахстан, тел.: +77172702911, e-mail: ainura-endo@mail.ru, ORCID ID: 0000-0002-9588-0025.

**Адрес для корреспонденции:** Батырбеков К.У., ТОО «Национальный научный онкологический центр», ул. Керей и Жанибек ханов 3, Астана 0100017, Республика Казахстан.